

Primjena aditivne tehnologije pri izradi dentalnih vodilica

Šančić, Tomislav

Undergraduate thesis / Završni rad

2018

Degree Grantor / Ustanova koja je dodijelila akademski / stručni stupanj: **Karlovac University of Applied Sciences / Veleučilište u Karlovcu**

Permanent link / Trajna poveznica: <https://um.nsk.hr/um:nbn:hr:128:869778>

Rights / Prava: [In copyright](#)/[Zaštićeno autorskim pravom.](#)

Download date / Datum preuzimanja: **2025-01-29**



VELEUČILIŠTE U KARLOVCU
Karlovac University of Applied Sciences

Repository / Repozitorij:

[Repository of Karlovac University of Applied Sciences - Institutional Repository](#)



zir.nsk.hr



DIGITALNI AKADEMSKI ARHIVI I REPOZITORIJI

VELEUČILIŠTE U KARLOVCU
STROJARSKI ODJEL
Stručni studij Strojарstva

Tomislav Šančić

**Primjena aditivne tehnologije pri
izradi dentalnih vodilica**

**Application of additive technology in
dental guides manufacturing**

Završni rad

Karlovac, 2018.

VELEUČILIŠTE U KARLOVCU
STROJARSKI ODJEL
Stručni studij Strojарstva

Tomislav Šančić

**Primjena aditivne tehnologije pri
izradi dentalnih vodilica**

**Application of additive technology in
dental guides manufacturing**

Završni rad

Nikola Šimunić, mag.ing.mech.

Karlovac, 2018.

ZAHVALA

Izjavljujem da sam ovaj rad izradio samostalno koristeći stečena znanja tijekom studija i navedene literature.

Zahvaljujem se svom mentoru, mag.ing.stroj Nikoli Šimuniću na uloženom vremenu i savjetima prilikom izrade ovog rada te također hvala mojoj obitelji, rodbini, prijateljima i ostalim profesorima koji su me pratili tijekom školovanja.

Tomislav Šančić



VELEUČILIŠTE U KARLOVCU

Stručni studij: Strojarsva

Usmjerenje: Proizvodno Strojarsvo

Karlovac, 02.05.2018

ZADATAK ZAVRŠNOG RADA

Student: **Tomislav Šančić**

Matični broj: 0110615012

Naslov: **Primjena aditivne tehnologije pri izradi dentalnih vodilica**

Opis zadatka:

Razvojem industrije dolazi do njene sve češće primjene u životu pa tako i u medicinske svrhe. Korištenjem računala u dentalnoj medicini osigurava se kvalitetniji tok plana operacije i smanjenje udjela ljudske pogreške.

U završnom radu, za zadani slučaj potrebno je opisati izradu plana operacije u području dentalne implantologije te konstrukciju i postupke izrade dentalnih vodilica koje omogućavaju lakše postavljanje dentalnih implantata. Opisati probleme s kojima se susrećemo te na koji način se rješavaju. Na temelju rezultata izvesti zaključke i preporuke.

Koristiti odgovarajuću dostupnu literaturu, priručnike i podatke.

Zadatak zadan:

Rok predaje rada:

Predviđeni datum obrane:

02.05.2018

15.06.2018

22.06.2018

Mentor:

Predsjednik Ispitnog povjerenstva:

Nikola Šimunić, mag.ing.mech.

SADRŽAJ

POPIS SLIKA	I
SAŽETAK.....	III
SUMMARY	IV
1. UVOD	1
1.1 Zubni implantati	2
1.2 Materijali za izradu implantata	4
1.2.1 Titan	4
1.2.2 Problemi kod biokompatibilnosti metala	6
2. Dentalne vodilice	8
2.1 Podjela vodilica prema točnosti prijenosa planiranog položaja	8
2.1.1 Neograničavajuće izvedbe.....	8
2.1.2 Djelomično ograničavajuće izvedbe	9
2.1.3 Potpuno ograničavajuće izvedbe	10
2.2 CAD/CAM izrađivanje kirurških vodilica pomoću aditivne tehnologije/ Računalno vođena implantologija	10
2.2.1 Računalna tomografija	11
2.3 Planiranje	12
2.3.1 Dijagnoza i plan liječenja	12
3. Aditivna tehnologija.....	17
3.1 Postupci izrade u medicini.....	18
3.2 Stereolitografija (eng.stereolithography – SL/SLA)	18
3.3 Selektivno lasersko taljenje (eng. selective laser melting – SLM).....	19
3.4 Faze izrade	21
3.5 Postupak izrade dentalnih vodilica	22
4. Rješavanje stvarnog problema	25
4.1 Mimics reasearch	25
4.2 CATIA	30
4.3 3-matic	35
5. ZAKLJUČAK	40
LITERATURA.....	41

POPIS SLIKA

Slika 1. Željezni objekt i njegova povezanost sa sjekutićima. [1]	1
Slika 2. Implantacija umjetnih krunica i mostova. [2]	2
Slika 3. Dentalni implantat. [4]	3
Slika 4. Faze ugradnje implantata. [6].....	4
Slika 5. Svojstva titana	5
Slika 6. Razvoj implantata. [8].....	7
Slika 7. Prikaz neograničavajuće izvedbe vodilice. [13].....	9
Slika 8. Djelomično ograničavajuća izvedba. [14].....	9
Slika 9. Dentalna vodilica. [16].....	10
Slika 10. Anatomske ravnine ljudskog tijela. [19]	11
Slika 11. Vodeći dio dentalne vodilice. [23].....	13
Slika 12. CBCT skener. [25]	14
Slika 13. Razlika između CBCT(lijevo) i CT (desno) skenera. [26]	14
Slika 14. Izrada STL datoteke iz kirurškog modela. [27]	16
Slika 15. Udio aditivne tehnologije u medicini.....	18
Slika 16. Postupak stereolitografije. [29]	19
Slika 17. Postupak selektivnog laserskog taljenja. [33]	20
Slika 18. Faze izrade predmeta aditivnom tehnologijom. [34]	21
Slika 19. Čeljust snimljena CT uređajem. [35]	22
Slika 20. Čeljust snimljena vanjskim skeniranjem. [35].....	23
Slika 21. Snimka poklapanja CBCT i snimke kalupa. [35]	23
Slika 22. Planiranje pozicije i orijentacije implantata. [35]	24
Slika 23. Konstruiranje dentalne vodilice. [35].....	24
Slika 24. Prikaz dentalne vodilice. [16]	24
Slika 25. Sučelje programa.....	25
Slika 26. Odabir DCM datoteke.....	26
Slika 27. Prikaz snimke određenog pacijenta.....	26
Slika 28. Određivanje orijentacije.....	27
Slika 29. CT snimka čeljusti u projektu.....	27
Slika 30. Thresholding-određivanje praga.....	28
Slika 31. Kreiranje maske.....	28
Slika 32. Uređena maska.....	29
Slika 33. Izrada živca.....	29
Slika 34. Donjovilični živac.....	30
Slika 35. Sučelje programskog paketa CATIA.....	30
Slika 36. Izrada implantata.....	31
Slika 37. Izrađeni implantat.....	31
Slika 38. STL datoteka čeljusti i živca.....	32
Slika 39. Pozicioniranje implantata po xy ravnini.....	32
Slika 40. Pozicioniranje implantata po z osi.....	33
Slika 41. Pozicija implantata u odnosi na donjovilični živac.....	33
Slika 42. Pozicioniranje po x osi.....	34

Slika 43. Generirani part.	34
Slika 44. Sučelje programa 3-matic.	35
Slika 45. Snimka čeljusti u 3-matic programu.	36
Slika 46. Poklapanje.	36
Slika 47. Sketch u ravnini implantata.	37
Slika 48. Modelirana vodilica.	37
Slika 49. Dentalna vodilica.	38
Slika 50. STL datoteka vodilice.	38
Slika 51. Izrađena vodilica 3D printanjem od materijala nylon.	39

SAŽETAK

Razvojem industrije došlo je do njene sve češće primjene u životu pa tako i u medicinske svrhe. Korištenjem računala u dentalnoj medicini osigurava se kvalitetniji tok plana operacije i smanjenje udjela greške nastale čovjekovim utjecajem. Konstruiranjem na računalu se omogućuje virtualni trodimenzionalni prikaz čeljusti i dentalne vodilice što omogućuje kliničaru jednostavno rukovanje i pozicioniranje s vodilicama i implantatima pomoću određenih programskih paketa.

Za rješavanje zadatka u ovom završnom radu korištena su tri programska paketa: Mimics Research, 3-matic Research i CATIA. Svi programi imaju mogućnost shvaćanja položaja predmeta u prostoru u odnosu na koordinatni sustav, pa se zbog toga može izraditi dentalna vodilica točno određene konstrukcije. Snimke dobivene sa CT uređajem sklapaju se u trodimenzionalni prikaz pomoću Mimics Research-a, gdje se još nakon toga naknadno obrađuju kako bi izdvojili od cijele čeljusti samo potrebni dio za izradu dentalne vodilice. Izdvajanjem potrebnog dijela nastavlja se konstrukcija implantata u programu CATIA i njegovo pozicioniranje što je zadatak kliničara. Nakon određivanja pozicije implantata datoteka se prebacuje u program 3-matic u kojemu se prvo izvodi preklapanje snimke CT uređaja i snimke vanjskog skeniranja. Konstrukciji same vodilice se pristupa nakon što se obje snimke poklope, nakon konstruiranja potrebno je spremiti datoteku u STL formatu prikladnom za 3D printanje.

Izradi dentalne vodilice je najoptimalnije pristupiti sa aditivnom tehnologijom zbog toga što je aditivna tehnologija razvijena za pojedinačnu proizvodnju. To je potrebno jer se svaka dentalna vodilica izrađuje individualno prema pacijentovim potrebama, zato što bi sa konvencionalnim postupcima bila manja isplativost izrade.

Ključne riječi: Dentalna vodilica, implantat, aditivna tehnologija

SUMMARY

Industrial development has become increasingly frequent in life and also for medical purposes. Using a computer in dental medicine provides a better surgery plan and a reduction in the share of errors caused by man's influence. Designing on a computer allows a virtual three-dimensional view of the jaw and dental guides, allowing the clinician easy handling and positioning dental guides and implants using certain software packages.

To solve this task, three software packages were used: Mimics Research, 3-matic Research and CATIA. All programs have the ability to understand the position of objects in space in relation to the coordinate system, and because of that specific dental guides can be made. The scans obtained with the CT device are made into three-dimensional review with Mimics Research, where they are further processed to isolate the necessary part of the jaw bone for the further development of the dental guide. By extending the required part, the implant construction in CATIA continues and its positioning is the job of the clinician. After determining the implant position, the file is switched to a 3-matic program that overlaps the CT scan and external scan. Designing the guides is accessed after both shots are snapped. After the design is completed the file has to be saved in the STL format suitable for 3D printing.

Dental guides are best produced by using additive technology, because additive technology is developed for individual production. This is necessary because each dental guide is made individually to the patient's needs, because it would be less cost-effective doing it with conventional methods.

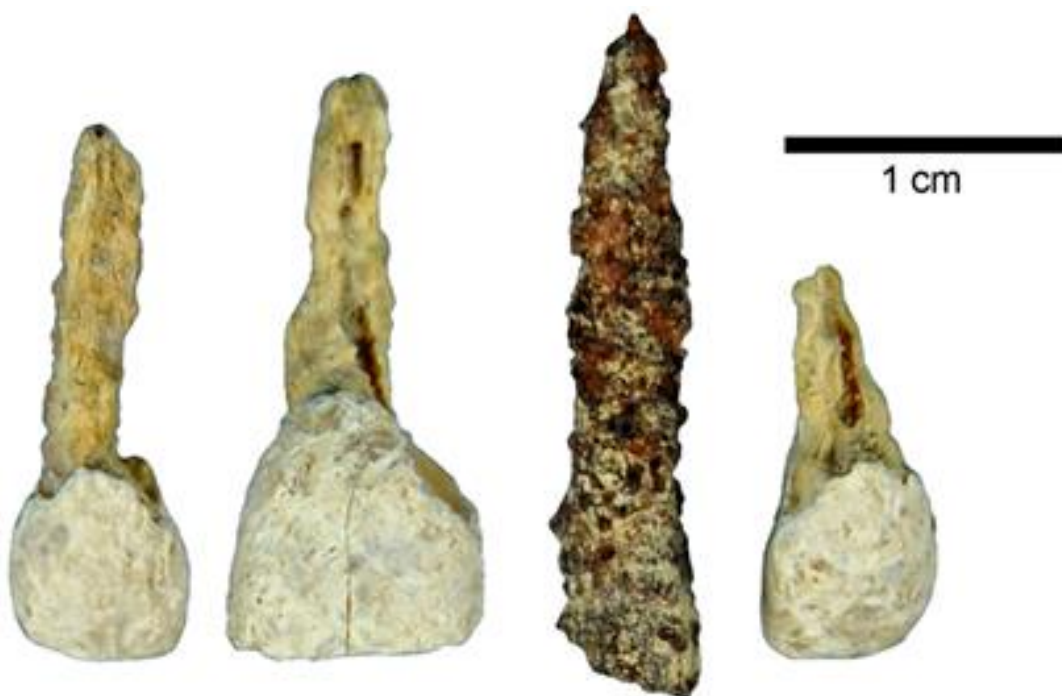
Key words: Dental guide, implant, additive technology

1. UVOD

Počeci implantologije sežu daleko u prošlost čak 4000 godina za vrijeme drevne Kine kada su ljudi izrađivali zubne implantate pomoću zašiljenih bambusovih klinova kako bi nadomjestili nedostajuće zube.

Nakon upotrebe drvenih implantata u Egiptu prije 3000 godina javljaju se prvi implantati izrađeni od metala, materijal s kojim su se izrađivali bio je bakar. To je prvi zabilježeni slučaj pričvršćivanja zubnih implantata na viličnu kost.

Na groblju u Celtic-u u Francuskoj pronađeni su željezni zubi koji su prodirali duboko u pulpni kanal i krvne žile što je bilo jako bolno i izazivalo reakcije jer se nije odvijalo u sterilnim uvjetima te željezo nije biokompatibilni materijal.



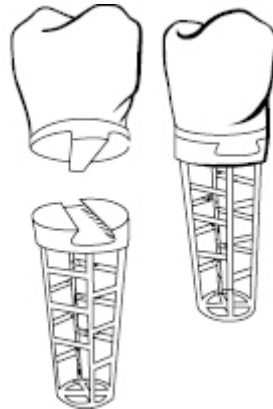Slika 1. Željezni objekt i njegova povezanost sa sjekutićima. [1]

Prije 2000 godina ljudi su pokušavali zamijeniti zube sa životinjskim, zubima od robova ili siromašnih ljudi, no problem je bio što ga tijelo nije prihvaćalo te su se događale razne infekcije.

Arheolozi su otkrili drevne lubanje koje su nastale prije otprilike 1350. godina, gdje su zubi bili zamijenjeni sa raznim vrstama materijala od zelenog minerala žada do morskih školjaka, u nekim slučajevima zamijenjeni zubi su čak srasli sa čeljusti. Veća otkrića u razvoju dentalnih implantata su došla znatno kasnije, u 18. stoljeću istraživači su počeli eksperimentirati sa zlatom i legurama te su postavili porculansku krunu na platinski disk no

ponovno nisu imali zadovoljavajuće rezultate. Problem se ponovno javljao u tome što ljudsko tijelo odbija strana tijela te za uspješni dentalni implantat je potrebna zamjena zuba koji će srasti sa kosti poznatije kao oseointegracija (eng. osseointegration).[1]

Dr. E.J. Greenfield, začetnik dentalnih implantata stvorio je mnogo osnovnih koncepata implantologije, najpoznatiji je po svom patentu implantata šupljeg cilindra napravljenog od žice sa 24 karata zlatom.



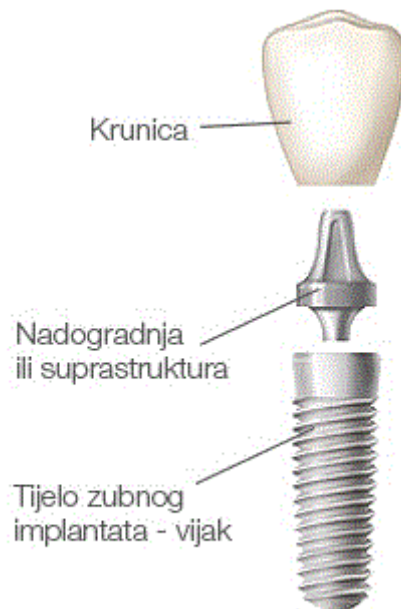Slika 2. Implantacija umjetnih krunica i mostova. [2]

Moderni dentalni implantati napravljeni su od titana jer titan ima posebna svojstva koja daju veliku uspješnost srastanja okolne kosti i implantata što je otkriveno tek 1952. godine od strane ortopedskog kirurga pri eksperimentalnoj operaciji kunića kada je shvatio da je titan srastao sa kosti.

Prošlog stoljeća godine 1965. ortopedski kirurg, Branemark ugradio je prvi titanski implantat u živog ljudskog volontera, to je bio veliki trenutak u dentalnoj povijesti i nakon toga dolazi do istraživanja i želje za savršenstvom. [3]

1.1 Zubni implantati

Zubni implantati su metalni stupovi ili okviri koji su kirurški postavljeni u čeljust ispod desni i služe kao baza za pojedinačne krune, djelomične mostove ili kompletne proteze. Izrađeni su od biokompatibilnog materijala koji srasta s kosti jer ga organizam ne prepoznaje kao strano tijelo. Izgledaju kao i prirodni zubi te mogu spriječiti gubitak mase čeljusne kosti i zaštititi susjedne zube što su samo neke od prednosti. Prvi implantati su se sastojali od dva dijela, vijka i suprastrukture gdje je učvršćena krunica kao što je opisano na slici 3.



Slika 3. Dentalni implantat. [4]

Mostovi i proteze se bave kozmetičkim problemom kod nestalih zuba ali ne sprječavaju gubitak kostiju dok trajni implantati održavaju odgovarajuću funkciju žvakanja i vrše odgovarajuće prirodne sile na čeljusti da bi ostale funkcionalne i zdrave. Moguće je zamijeniti jedan ili više zuba ako postoji dovoljno kosti za podršku implantata, bilo bi poželjno što prije ugraditi implantat nakon gubitka zuba da se spriječi gubitak koštane mase na tom mjestu. Mnogi zubari koriste 3d slike i programsku podršku za planiranje operacije kako bi unaprijed isplanirali operaciju i predvidjeli potencijalne probleme, u početku je bilo potrebno 3 mjeseca za cijeli proces a u današnje vrijeme to je skraćeno na samo mjesec dana. Pomoću takve tehnologije stomatolozi mogu analizirati anatomiju pacijentove čeljusti bez operacije gdje se štedi vrijeme i novac te znatno skraćuje vrijeme oporavka pacijenta. Iz digitalnog oblika se dobiva dojam kao da je pacijentova čeljust na zaslonu računala i pomaže da implantati budu najpredvidljiviji dio postupka u stomatologiji danas.[4]

Prednosti i nedostaci

Prednosti:

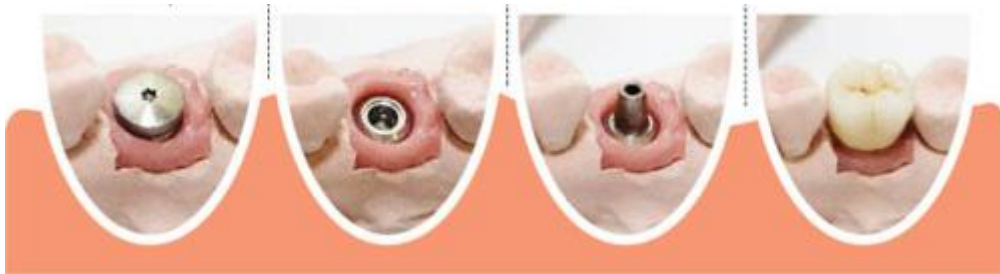
- Implantati umjesto mosta- ne bruse se prirodni zubi
- Most umjesto djelomične proteze- umjesto proteze ugradnja implantata koji nose most
- Most umjesto totalne proteze- čak u slučaju potpune bezubosti moguće je ugraditi most uz minimalnu ugradnju 4 do 6 nosača
- Čvrsta i reducirana proteza umjesto labave proteze- ugradnjom 2 do 4 implantata proteza se znatno učvršćuje
- Zaustavljeno propadanje kosti
- Bolja funkcija žvakanja
- Ljepša estetika osmijeha

Nedostaci

- Čvrsta kost čeljusti kako bi bila dostatna držati implantat
- Odbacivanje implantata jer tijelo ne podnosi strane predmete
- Bol uzrokovana postavljenjem implantat [5]

Faza ugradnje implantata sastoji se od 4 koraka:

- Prvi korak- vađenje postojećeg zuba te ugradnja vijka
- Drugi korak- oporavak koji traje od 3 do 6 mjeseci tijekom kojega dentalni implantat srasta sa kosi (iseintegracija)
- Treći korak- postavlja se upornjak koji se pričvršćuje u implantat
- Četvrti korak- završni stadij postavljanja krune na upornjak



Slika 4. Faze ugradnje implantata. [6]

1.2 Materijali za izradu implantata

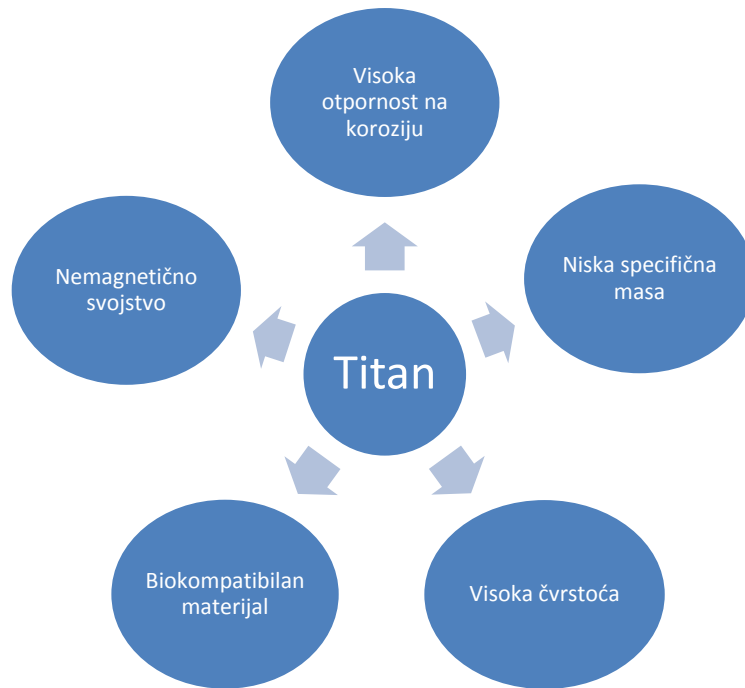
1.2.1 Titan

Titanij je kemijski element koji u periodnom sustavu elemenata nosi simbol Ti, atomski (redni) broj mu je 22, a atomska masa mu iznosi 47,867(1). Ima relativnu gustoću 4506 kg/m³ (laki metal), tvrd je poput čelika, postojan na zraku i u morskoj vodi, topljiv u fluoridnoj i vrućoj kloridnoj kiselini, inače otporan prema kemikalijama. Po kemijskoj skupini spada u prijelazne materijale, tvrdoća mu iznosi 970 MPa (HV), 716 MPa (HB), 6.0 (Mohsova skala), a talište 1668 °C, vrelište 3287 °C. Titanij je lagan i snažan metal, otporan na koroziju.

U elementarnom stanju je crn ili siv metalni prah ili masivan metal sličan čeliku, obično zbog onečišćenja krhak, u čistom stanju rastezljiv. Jedna od najznačajnijih titanijevih karakteristika je da ima čvrstoću kao čelik, no u isto vrijeme je dvostruko lakši od njega a po svojstvima je najbliži cirkoniju.

Od spojeva titanija najvažniji je titanijev dioksid TiO₂ (kao mineral: rutil i anatas), u čistom stanju bijeli prah, netopljiv vodi, kiselinama i lužinama; upotrebljava se kao najkvalitetniji bijeli pigment (titanijsko bjelilo TiO₂) u bojama, lakovima i emajlima (prah mljeveno staklo), u keramici, kozmetici (kreme za sunčanje) i kao dodatak kaučuku i plastičnim masama. Titanij je tvrd, sjajan, srebrnkast metal, koji je otporan na koroziju, zbog sloja oksida na svojoj površini. Kad je u prahu titan gori prilikom zapaljenja. Na njega ne djeluju mnoge

kiseline (osim HF, H₃PO₄ i koncentrirana H₂SO₄) i lužine. Bijeli titanijev dioksid se koristi u bojama zbog svoje pokrivačke moći. Titanij i njegove legure svoju komercijalnu primjenu mogu zahvaliti nizu odličnih svojstava: visokoj čvrstoći, dobroj žilavosti, niskoj gustoći (maloj masi), te odličnoj korozivskoj postojanosti pri niskim i povišenim temperaturama.[7]



Slika 5. Svojstva titana

U medicini su se desetljećima koristili metalni materijali ponajviše zbog toga što su imali dobra mehanička svojstva i dugi vijek trajanja. Titanski implantati imaju najdulju povijest od svih materijala implantate, a prvi su se sastojali od dva dijela, vijka i suprastrukture gdje je učvršćena krunica, za razliku od novijih modernih implantata od keramike za titanski implantat se zna da je veoma dugotrajan što se za ostale još ne može potvrditi.

Mnogo su raznovrsniji od cirkonijski implantati zato što mogu biti izrađeni od jednog komada ili kao dvodijelni sistemi. U dvodijelnim sustavima implantat zamjenjuje korijen i općenito se nalazi na razini temeljne kosti, na njega se nadovezuje suprastruktura, dio koji se drži u zubnom mesu i služi za pričvršćivanje zuba. Dvodijelni sustavi su mnogo raznovrsniji i nude puno više mogućnosti za zamjenu nedostajućih ili pokvarenih zuba, mogu se koristiti kao i uklonjivi zubi koji se postavljaju kao i trajni zubi koji su cementirani ili pričvršćeni u implantate. Neki implantati mogu biti postavljeni pod krivim kutom pa se ugrađuje kutni ili prilagođeni stup kako bi se riješio problem, no u nekim slučajevima to nije problem uzrokovan operacijom nego volumenom i položajem kosti na mjestu ugradnje implantata. [8]

Titan je metal i kod njega može zbog toga doći do korozije koja uzrokuje postupnu degradaciju materijala pomoću elektrokemijskog napada posebno kada se metalni implantat

stavi u nepovoljno elektrolitsko okruženje koje uzrokuje ljudsko tijelo. Metali postaju ioni u tijelu i vežu se na proteine tijela zato kod ljudi koji imaju alergiju na titan tijelo će pokušati napasti takvu strukturu. Taj proces započinje lančanu reakciju koja može dovesti do mnogih simptoma uključujući i sindrom kroničnog umora, pa je kod takvih ljudi potrebno ukloniti titanski implantat iz tijela.

Pojam korozije se definira kao proces interakcije između čvrstog materijala i njegova kemijska okruženja što dovodi do gubitka tvari materijala, promjene njegovih strukturnih svojstava ili gubitka strukturne cjelovitosti. Klinički značaj degradacije metalnih implantata je očitan sa korozijom čestice i trošenjem u tkivu koji okružuje implantat što u konačnici može rezultirati događajima koji dovode do gubitka periprostetskih kostiju.

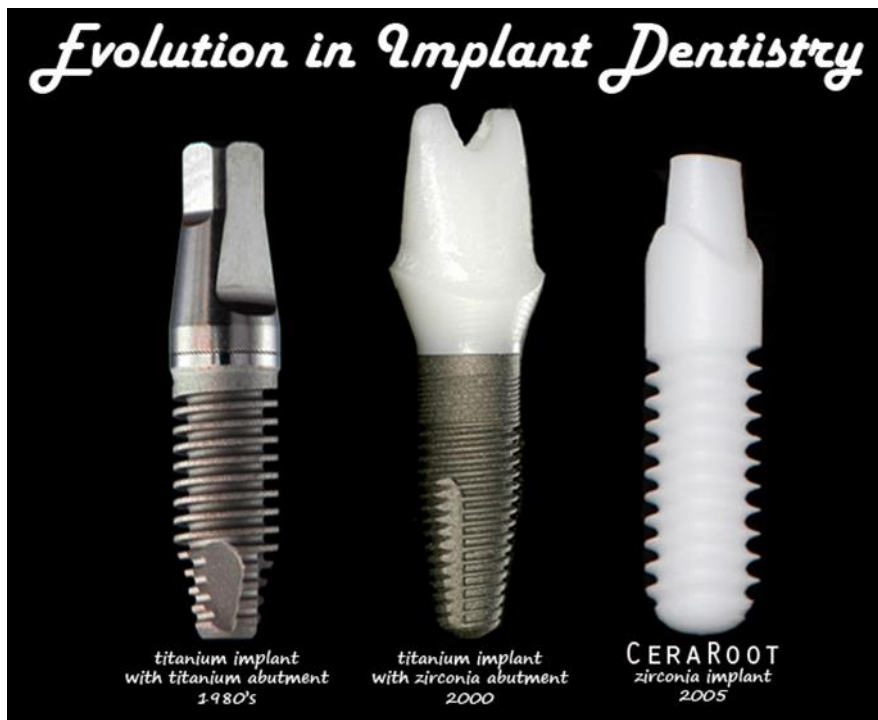Danas možemo često naći titan u svakodnevnoj upotrebi, neke tvornice slatkiša koriste titanski oksid kao premaz dok proizvođači zubnih pasta rade paste koje sadrže čestice titana, a u bolničkim svrhama se titan koristi za obnovu kosti nakon nesreće. [9]

1.2.2 Problemi kod biokompatibilnosti metala

Kod nekih ljudi javljaju se problemi pri srastanju metala sa ljudskim tkivom što uzrokuje razne alergije i reakcije pa su zbog toga znanstvenici obratili pažnju na razvijanje ne metalnih materijala kao implantata. Poboljšanja u razvoju novih keramičkih materijala omogućili su 2000-te godine izradu suprastrukture od keramike, takvi materijali su povoljniji u medicini zbog toga što su biokompatibilniji od titana. Prije toga su se testirali razni materijali kao što je i staklasti ugljik (glassy carbon), materijal koji uz grafitna sadrži staklasta i keramička svojstva od kojih su najbitnija otpornost prvi visokim temperaturama, tvrdoća, niska gustoća, nizak električni otpor, malo trenje, nizak toplinski otpor, ekstremna otpornost na kemijsko djelovanje i nepropusnost za plinove i tekućine.

Široku primjenu ima kao elektroodni materijal u elektrokemiji, također za izradu visoko otpornih tava zbog svoje dobre temperaturne otpornosti i kao komponenta u protetičkim uređajima, a može biti izrađen u raznim oblicima i dimenzijama. Može biti proizveden kao pjena koju karakterizira iznimno veliki prazni volumen, velika površina i vrlo visoka temperaturna otpornost u ne oksidirajućim okolinama što omogućuje toplinsku sterilizaciju i olakšava manipulaciju u biološkim primjenama. Staklasti ugljik nije povoljan za dentalni implantat jer uzrokuje deformacije unutar tijela. [10]

Tijekom daljnjeg razvijanja ne metalnih metala kao materijala za implantate svoju upotrebu pronašao je novi kemijski element cirkonij, koji se nalazi u periodnom sustavu samo jedno mjesto ispod titana. Otporan je na koroziju, nosi simbol Zr, atomski (redni) broj mu je 40, atomska masa mu iznosi 91,224(2) a što se tiče kemijske skupine spada u prijelazne elemente.



Slika 6. Razvoj implantata. [8]

Kristalni kubni cirkonij vizualnog oblika je poput dijamanta i ima svojstva kao što su visoka tvrdoća, optička besprijekornost i prozirnost što ga svrstava u najvećeg natjecatelja sa dijamantom, ali to nije materijal koji se koristi u dentalnoj medicini nego cirkonijev oksid ZrO_2 . Dolazi u obliku bijelih kristala u više temperaturno ovisnih modifikacija (monoklinski $1000^\circ C$, tetragonski $1900^\circ C$ kubični). Kemijski je inertan i ima vrlo visoko talište ($2700^\circ C$) pa se koristi kao sastojak visoko vatrostalnih obloga peći otpornih na termo šokove. Otapa se u fluoridnoj kiselini, vrućoj koncentriranoj sumpornoj kiselini, rastaljenom boraksu i staklu, a ne otapa se u vodi, kiselinama, lužinama, otopinama soli, organskim otapalima i rastaljenom $NaCl$ i $CaCl_2$. Ne upotrebljava se čisti ZrO_2 spoj nego se nalaze tragovi kemijskih elemenata kao što su hafnij (Hf) i itrij (Y) zbog poboljšavanja svojstava a produkt toga je bijeli neprozirni izgled u toj formi označen kao keramika iako u materijalu postoje metalni atomi.[11]

Prednosti cirkonijskih dentalnih implantata

- Nema tamnih boja metala vidljivih kroz desni
- Nema korozija cirkonija kao kod titana
- Nema piezoelektričnog efekta između različitih materijalima u ustima
- Toplinska nevodljivost

2. Dentalne vodilice

Dentalne vodilice omogućavaju predvidljivu i minimalno invazivnu operaciju, a koriste se za pomoć pri određivanju pravilne pozicije i kuta zubnih implantata. Njihov glavni cilj je usmjeravanje zubarske bušilice i osiguravanje točnog smještanja implantata prema planu kirurškog zahvata. Za precizno prebacivanje plana na operativno mjesto, prilagođeni konvencionalni radiografski ili računalno potpomognute tehnike ugradnje implantata postale su pitanje izbora.

Dentalne vodilice se sastoje od dva dijela, cilindra i kontaktne površine. Kontaktna površina naliježe na pacijentove desne ili na čeljust tj. zube. Dentalne vodilice možemo podijeliti na više skupina. Najveća podjela je između tzv. radiografske šablone koja se koristi u dijagnostičke svrhe i kirurške šablone.

Nadalje podjela u odnosu na vrstu podupiranja:

1. Alveolarno podupiranje
2. Mukozno podupiranje
3. Dentalno podupiranje

O posljednjoj podijeli govori Stumpel [12], a ona se odnosi na točnost prijenosa planiranog položaja implantata s obzirom na mogućnost pomaka svrdla unutar cilindrične vodilice. Izrada šablona omogućuje pravilan raspored zuba na sljedećim konceptima dizajna:

- Neograničavajuće izvedbe
- Djelomično ograničavajuće izvedbe
- Potpuno ograničavajuće izvedbe

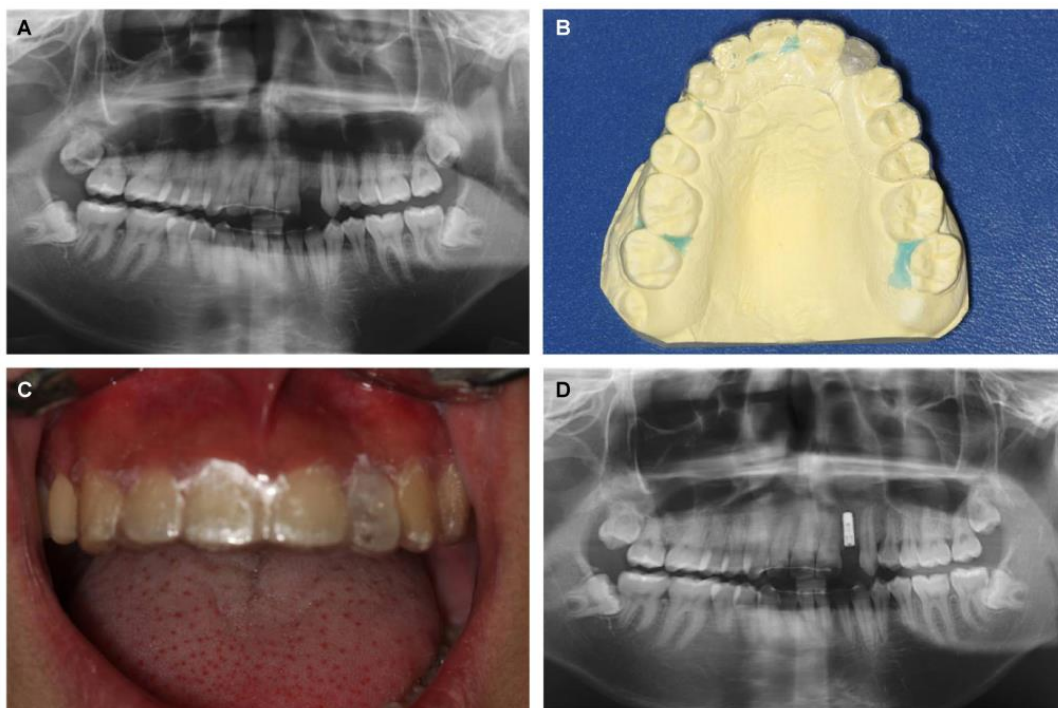
Šablone s neograničavajućim i djelomično ograničavajućim dizajnom se izrađuju konvencionalno na osnovu sadrenog modela, a potpuno ograničavajuće šablone koje su najpreciznije, dizajniraju se sa računalno vođenim sustavom.[12]

2.1 Podjela vodilica prema točnosti prijenosa planiranog položaja

2.1.1 Neograničavajuće izvedbe

Neograničavajuća izvedba daje samo početnu naznaku kirurgu gdje je predložena proteza u odnosu na odabrano mjesto implantata. Ova izvedba označava idealno mjesto implantata bez bilo kakvog naglaska na kut bušenja što omogućuje preveliku fleksibilnost u konačnom položaju implantata. Tehnika se zasniva na tome da se izbuši vodilica kroz vakuumski formiranu matricu, s tim provrtom se naznačuje optimalan položaj dentalnog implantat, međutim kut je utvrđen upotrebom susjednih i nasuprotnih zuba.

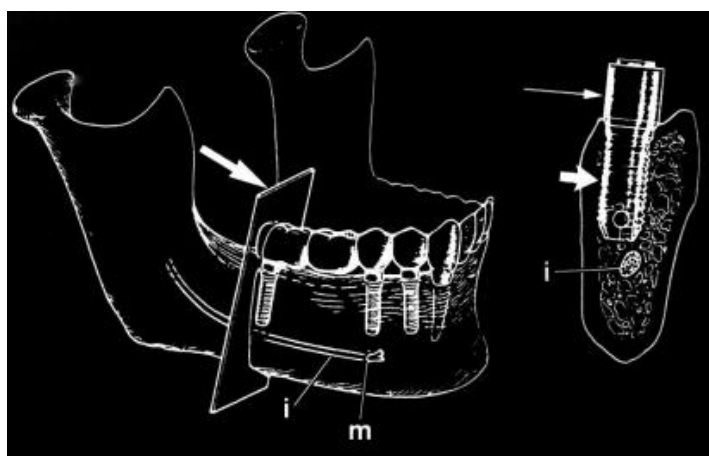
Upotreba ovakvih vodilica može rezultirati neprimjerenim položajem provrta i kutom ugradnje implantata, stoga ovi predlošci mogu poslužiti za snimanje indikatora tijekom kirurške faze postavljanja implantata.



Slika 7. Prikaz neograničavajuće izvedbe vodilice. [13]

2.1.2 Djelomično ograničavajuće izvedbe

U ovakvim izvedbama prvo svrdlo koje se koristi za ostetomiju usmjereno je pomoću kirurške šablone, a ostatak ostetomije i postavljanje implantata izvršava se bez korištenja šablone. Tehnike temeljene na ovoj izvedbi uključuju izvedbu radiološkog predloška koji se nakon toga na osnovi radiografske evaluacije oblikuje i prenamijenjuje u kiruršku šablonu.



Slika 8. Djelomično ograničavajuća izvedba. [14]

Mnogi autori su predložili raznovrsne izmjene u izradi, uglavnom su se te izmjene odnosile na materijal za izradu, radiografski marker, vrsta sustava za snimanje itd. Bez obzira na to niti jedna tehnika nije uspjela ograničiti nagib i nepoželjne pomake svrdla.

2.1.3 Potpuno ograničavajuće izvedbe

Potpuno ograničavajuće izvedbe ograničavaju u meziodistalnoj i vestibulooralnoj ravnini sve instrumente koji se koriste za ostetomiju. Osim toga, svojim dizajnom sama šablona ograničava preduboko bušenje provrta a time i vertikalni položaj implantata. Dentalne vodilice postaju sve više ograničavajuće, manje se odluka donosi interoperativno i veća je točnost prijenosa planiranog položaja implantata. Kirurške šablone se izrađuju glodanjem ili pomoću aditivne tehnologije. Upravo računalno potpomognuta izrada se primjenjuje kod ove vrste izvedbe.[15]

2.2 CAD/CAM izrađivanje kirurških vodilica pomoću aditivne tehnologije/ Računalno vodena implantologija

Pojam osenointegracije nas je doveo do sve češće upotrebe implantata za zamjenu izgubljenih zuba posljednjih godina zbog njihove visoke stope uspjeha i predvidljivosti. Njihov razvoj ima veliki utjecaj na liječenje pacijenata, a ugradnja implantata je postala sve više korištena mogućnost za pacijente sa djelomičnim ili potpunim nedostatkom zuba čak i kod bolesnika s teškim gubitkom koštane mase te na lokacijama koje se prethodno nisu smatrale prikladnim za ugradnju. Visoka preciznost u planiranju izvođenja kirurških zahvata važna je za postizanje visoke stope uspjeha bez uzrokovanja komplikacije kirurške intervencije.



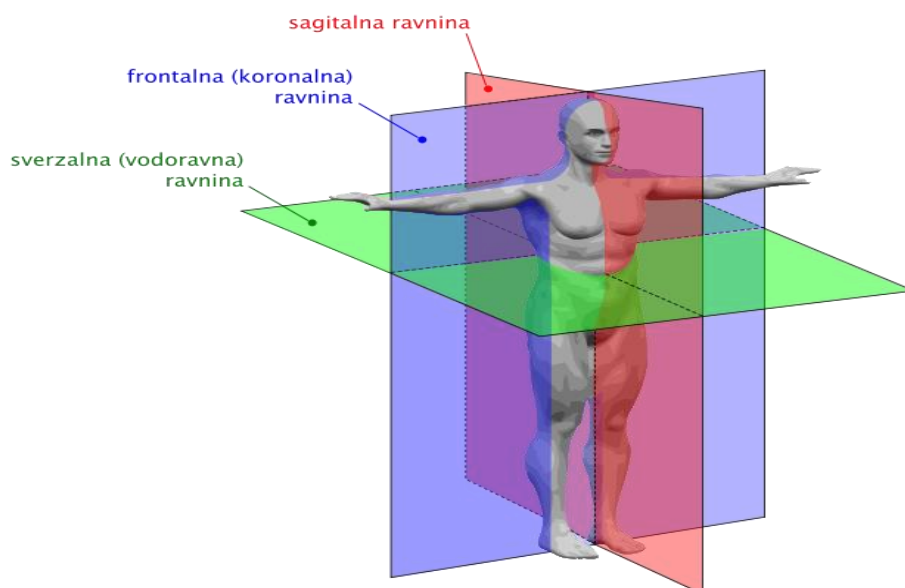
Slika 9. Dentalna vodilica. [16]

Komplikacije kod ugradnje su uglavnom uzrokovane zbog nepravilne dijagnoze, planiranja liječenja, kirurške metode i postavljanja .Ti problemi se mogu izbjeći koristeći dentalne vodilice koje ne samo pomažu u dijagnostici i planiranju tretmana nego olakšavaju pravilno pozicioniranje i kutnu obradu kod ugradnje implantata. Poziciju i kutnost implantata treba odrediti prije operacije na temelju nekoliko čimbenika od kojih je primarni okluzija na bilo kojoj vrsti proteze implantata. Rezultat uspješnog provođenja dentalnih operacija rezultirao je uvođenjem novih tehnika izrade šablona. [17]

2.2.1 Računalna tomografija

Sve naprednije metode rekonstrukcijskih zahvata u usnoj šupljini zahtijevaju i preciznije dijagnostičke metode, nekada su se za zahvate koristile samo klasične snimke zuba (RTG) i ortopan a danas se kao neophodna metoda dijagnostike nameće kompjuterski navođena tehnologija, računalnu tomografiju CT (eng. computed tomography) koja svojim mogućnostima rekonstrukcije slike podiže mogućnost, kvalitetu i preciznost rada. CT dijagnostika neophodan je element pri ugradnji implantata jer može izmjeriti gustoću kosti i odrediti tijek terapije pacijenta, smanjuje se mogućnost pogreške, a time i komplikacije koje mogu nastati u slučaju pogreške procjene i ugradnje implantata koji nije u skladu s proporcijama gornje ili donje čeljusti.[18]

Računalna tomografija (CT) je metoda stvaranja trodimenzionalne slike unutrašnjosti ljudskog tijela na osnovu velike serije dvodimenzionalnih RTG snimaka koji su dobiveni oko zajedničke osi rotacije, a za nastanak slike se upotrebljava ionizirajuće zračenje.



Slika 10. Anatomske ravnine ljudskog tijela. [19]

Emitiranjem rendgenskih zraka kroz snimani dio tijela dolazi do slabljenja ili atenuacije što je uzrokovano apsorpcijom rendgenskih zraka, slabljenje se izražava tzv. koeficijentom apsorpcije, a on ovisi o atomskom broju i elektronskoj gustoći tkiva, te energiji rtg zraka. Što je veći atomski broj i gustoća snimanog tkiva to je veće apsorbanje zraka. Nakon prolaska kroz tkiva različitih organa oslabljene zrake padaju na detektor koji ga pretvara u električne signale. [20]

CAD/CAM tehnologija koristi kompjuterski navođenu tehnologiju CT (eng. Computerized tomography scan) zato što klasične i ortopan snimke ne mogu zadovoljiti potrebe koje pred njih postavljaju nove metode. CT slike se pretvaraju u podatke koji su prepoznatljivi

softwear-u za CT snimanje i planiranje. Taj softver zatim prenosi pred operacijski plan na mjesto operacije koristeći stereolitografske vodilice. Kirurške vodilice izrađene pomoću CAD/CAM tehnologije pružaju mnoge prednosti:

- Virtualni trodimenzionalni (3D) pogled koštane morfologije omogućuje liječniku da vizualizira mjesto ugradnje prije postavljanja implantata
- Izbjegavanje rizika poput neadekvatne koštane podrške (osseous support) [21]

2.3 Planiranje

Računalno se planirani operativni zahvat ugradnje implantata uz minimalno korištenje flapless kirurške tehnike. Kod računalno vođene implantologije omogućeno je planiranje kompletnog postupka ugradnje od njihovog broja, dužine, promjera do angulacije, a i različitih nadogradnji na koje se izravno fiksira protetska konstrukcija. Planiranje se može podijeliti u nekoliko različitih koraka. [22]

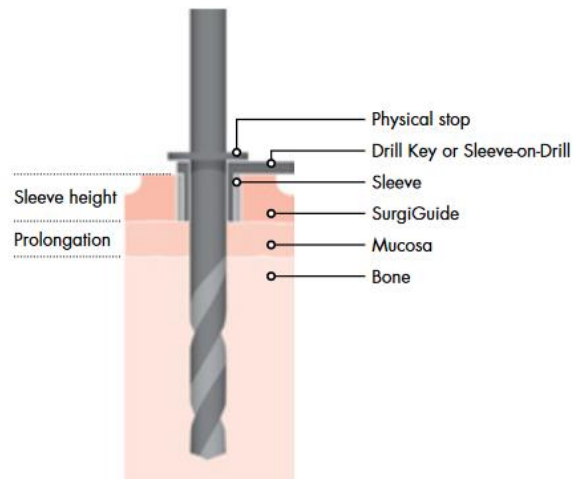
2.3.1 Dijagnoza i plan liječenja

Dijagnoza i početni plan liječenja utječu na sve korake koji dovode do uspješne ugradnje implantata. Na temelju kliničkog pregleda koji implantat je potreban pacijentu:

- koje su potrebe pacijenata
- je li potrebna fiksna ili mobilna proteza
- broj potrebnih implantata
- je li potreban aparatić za zube
- je li potrebna flapless ugradnja

3D smjernice

Vodeći dio dentalnih vodilica osigurava kontrolu nad pozicioniranjem i određivanjem kuta svrdla i implantata, osim toga osigurava i fizičko zaustavljanje koje ograničava dubinu provrta kako nikada nebi došlo do predubokog bušenja. Kontrolom dubine se dobiva sigurnija i preciznija operacija.



Slika 11. Vodeći dio dentalne vodilice. [23]

Tijekom operacije su vođena samo svrdla, nakon procesa bušenja dentalna vodilica se uklanja i nakon toga slijedi postavljanje implantata.[23]

a) Priprema skeniranja

Odluka o korištenju CT-a ili CBCT-a počiva isključivo na kliničaru. Cone beam kompjutorizirana tomografija (CBCT) na bazi stožastih zraka pruža kliničaru detaljne informacije koje se ne mogu dobiti iz x-zraka, zubnu snimku visoke kvalitete potrebnu za dijagnozu i planiranje stomatološkog zahvata. Omogućuje stomatološkim stručnjacima procjenu točnog oblika i debljinu kostiju. Običajna upotreba CBCT skenera:

- Priprema za vađenje zuba
- Postavljanje dentalnih implantata
- Planiranje kozmetičkih zahvata
- Otkrivanje orijentacije zuba
- Planiranje bušenja korijena zuba
- Dijagnoza temporomandibularnog poremećaja zgloba
- Otkrivanje i liječenje tumora čeljusti

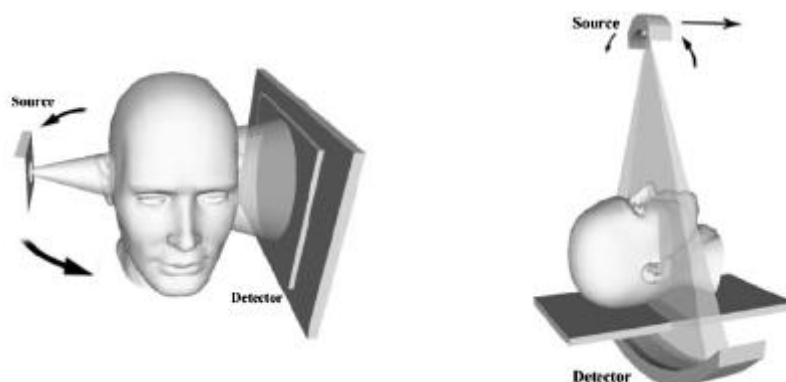
CBCT je rotirajući uređaj koji izgleda slično tradicionalnom CT skeneru, pacijent može sjediti ili stajati a proces je gotovo identičan. Rotacija za 360° oko pacijentove glave traje nekoliko sekundi, tijekom rotacije uređaj snima veliki broj slika pomoću stožastih zraka iz različitih kutova, a na kraju sve slike slaže u jedinstvenu 3D sliku.[24]



Slika 12. CBCT skener. [25]

CBCT skener za razliku od klasičnog CT-a je dosta manjih dimenzija što mu omogućuje primjenu ne samo u bolničkim nego i u manjim stomatološkim ordinacijama. Za njegov razvoj ima nekoliko bitnih poput razvoja posebnih detektora, razvoj jeftinih rendgenskih cijevi, jeftinija računala sposobnost za stvaranje slike, ciljano mjesto primjene (glava).

Kao i svaki CT uređaj, CBCT se sastoji od izvora rendgenskih zraka i detektora koji je fiksiran za postolje, no za razliku od klasičnog CT-a, CBCT skener ima divergentni odnosno konusni izvor ionizirajućeg zračenja i ima posebni dvodimenzijski detektor. Pokriva cijelu željenu regiju sa svojim konusno usmjerenim zrakama i dovoljna je samo jedna rotacija za prikupljanje podataka iz kojih se stvara trodimenzionalna slika. [25]



Slika 13. Razlika između CBCT (lijevo) i CT (desno) skenera. [26]

CBCT ima mnogo prednosti u odnosu na klasični CT:

1) Veličina i cijena

Odnos cijene CBCT-a prema klasičnom CT-u je 4/5 cijene CT-a

2) Brzina skeniranja

Klasičnom CT-u su potrebne 3 minute za skeniranje dok CBCT-u je potrebno 30 sekundi. Ne ovisno o debljini, CBCT-u je potrebna jedna rotacija za prikupljanje podataka dok klasičnom CT-u broj rotacija zavisi o debljini područja skeniranja.

3) Visoka rezolucija

4) Manja doza rotacije

Zbog emitiranja pulsirajuće ionizirajuće zrake za razliku od klasičnog CT-a sa konstantnim snopom zračenja postižu deseterostruko manju radijaciju. Efektivna doza zračenja kod CBCT-a iznosi od 200 do 250 μ Sv.

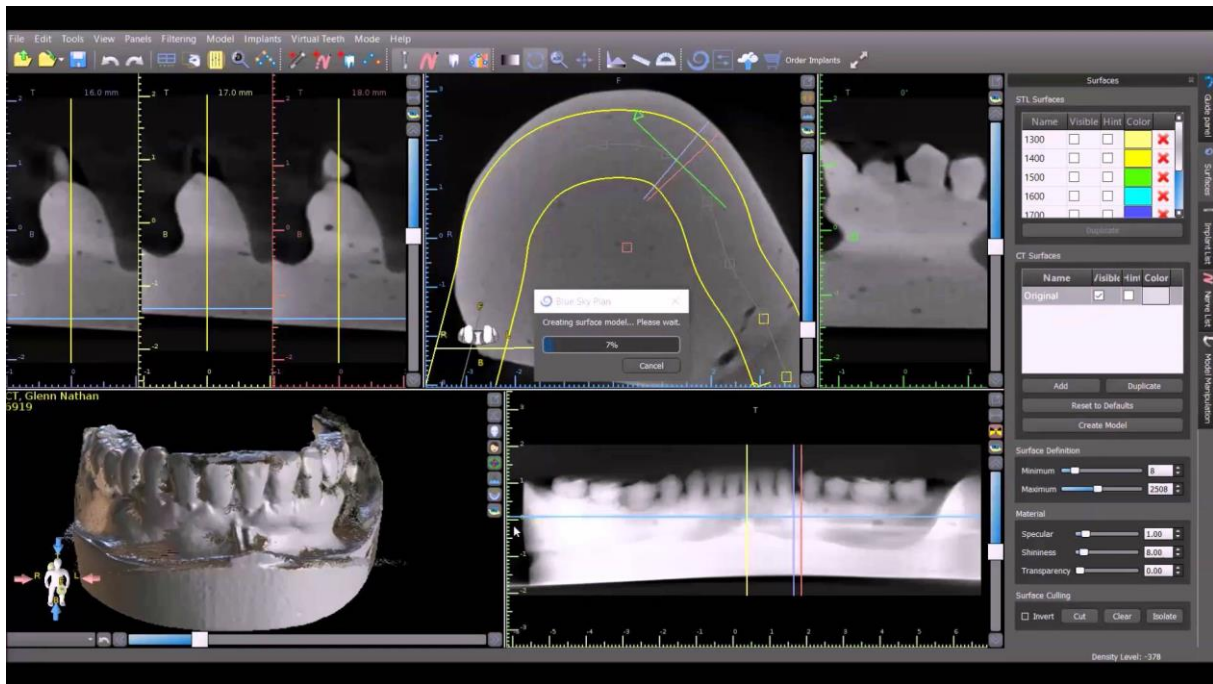
5) Milimetarski točna analiza

6) Priprema pacijenta

Oko pacijentove glave rotira prsten velikog radijusa koji sadrži rengensku cijev sa detektorima što olakšava pristup pacijentima koji pate od klaustrofobije jer se ne nalaze u zatvorenom prostoru kao kod klasičnog CT-a, tijekom procesa pacijent može mirno sjediti ili stajati.

b) Pretvaranje CT snimke u 3D datoteku

CBCT ima posebno razvijen programski paket za odabiri postavu gotovo svih mogućih dostupnih komercijalnih implantata. Prilikom jedne cirkularne rotacije koja traje manje od 30 sekundi stvori se 100-700 individualnih projekcija koje sadrže više od milijun piksela a za svaki piksel se koristi 12-16 bit-a podataka. Svi CBCT uređaju su sposobni razlikovat najmanje 4096 nijansi sivila. Rekonstrukcija slike je zahtjevna, ona ovisi o raznim parametrima kao što su širina polja, broj projekcija, veličina voksel, računalni program i performanse računala. Pikselima možemo odrediti samo dvije dimenzije slike visinu i širinu, treću dimenziju odnosno dubinu određuje voksel. Njegove dimenzije su određene pikselom i debljinom presjeka odnosno dubinom.



Slika 14. Izrada STL datoteke iz kirurškog modela. [27]

Prosječna rekonstrukcija slike traje 3 minute, zatim kliničar dobiva na zaslonu računala trodimenzionalan prikaz, omogućuje se točna vizualizacija zubnih struktura u njihovom stvarnom prostoru i prikazu u DICOM formatu s mjerilom 1:1. Od jedne snimke je moguće proizvesti veliki broj visokokvalitetnih presjeka: panoramskih, aksijalnih, transverzalnih, poprečnih, kosih i trodimenzionalnih. Uz pomoć računalno vođenog postavljanja implantata greške su minimalne. Postavljeni implantat nije u koaliziji niti s jednom bitnom anatomskom strukturom, kao što su maksilarni sinusi, nosna šupljina, te mandibularni kanal jer računalni softver ima u sebi ugrađenu tzv. sigurnosnu zonu oko implantata koja iznosi 2mm. Sve što se isplanira na računalnom modelu može se preko individualizirane kirurške šablone jednostavno prenesti u pacijentovu usnu šupljinu. Bez obzira na prednosti cone beam tehnologije 3D radiološki prikaz nije uspio zamijeniti konvencionalni CT zbog veće cijene. [28]

3. Aditivna tehnologija

Pri razvoju svih proizvoda teži se proizvodnji visokokvalitetnih proizvoda u što kraćem vremenu uz što niže troškove, istovremeno se još nameću zahtjevi za povišenje kvalitete proizvoda i razine fleksibilnosti. Sve je češće napuštanje masovne proizvodnje u korist maloserijske i pojedinačne proizvodnje. Zbog zadovoljavanja takvih zahtjeva tržišta počeli su se razvijati postupci proizvodnje koji bi to mogli jednostavnije omogućiti, pa na temelju tih podataka polovicom 80-tih godina prošlog stoljeća razvijena je suvremena aditivna tehnologija (3d printanje). Taj postupak se temelji na dodavanju materijala najčešće sloj po sloj do izrade cijelog proizvoda. Takva proizvodnja pogoduje postizanju vrlo složene geometrije oblika proizvoda što je vrlo teško ili gotovo nemoguće postići sa klasičnim postupcima proizvodnje, a dodatna prednost postupka je da se proizvod izrađuje izravno na opremi aditivne tehnologije na temelju 3D računalnog modela, bez potrebe za dodatnim alatom.

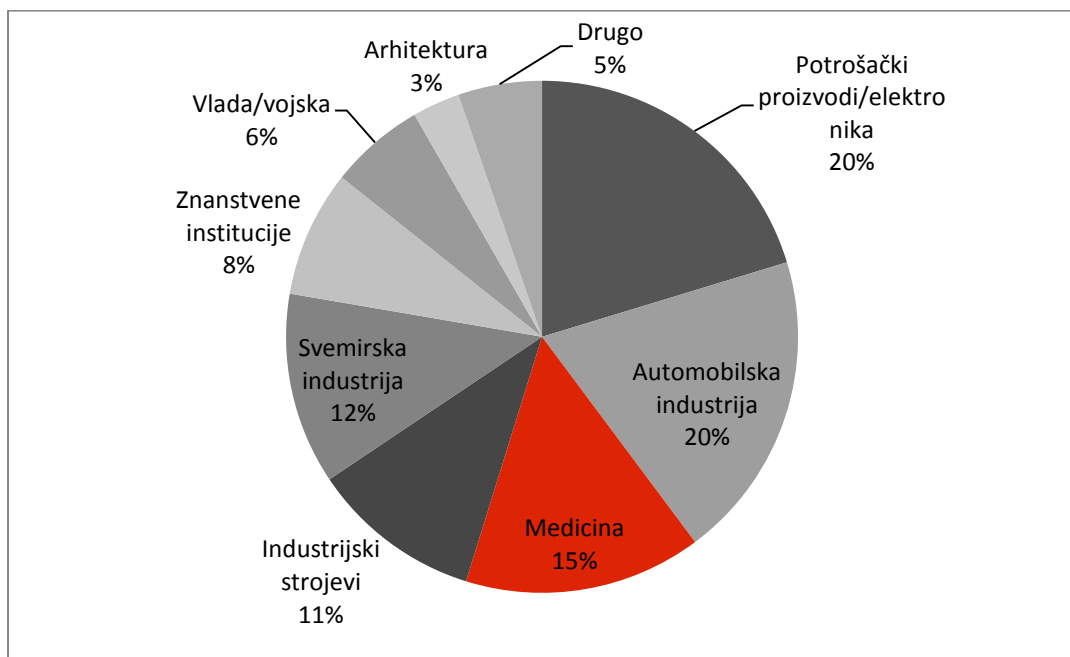
Sam postupak aditivne proizvodnje je prošao kroz nekoliko faza s obzirom na primjenu. U početku primjene tih postupaka uglavnom su se primjenjivali za brzu izradu prototipova (eng. Rapid prototyping-RP). Sljedeće je korak u primjeni suvremenih aditivnih postupaka brza izrada čitavih alata i kalupa ili njihovih ključnih elemenata (eng. Rapid Tooling-RT). Riječ je o primjeni postupaka aditivne proizvodnje za izradu polimernih, keramičkih ili metalnih alata i kalupa koji zbog načela slojevite gradnje omogućuju bitno skraćivanje vremena proizvodnje geometrijski najzahtjevnijih dijelova alata i kalupa. Daljnjim razvijanjem materijala koji se koriste kod aditivne proizvodnje došlo je do izravne maloserijske ili pojedinačne proizvodnje gotovih proizvoda (eng. Rapid Manufacturing-RM), riječ je o postupcima koji omogućuju proizvodnju tvorevina bez potrebe za dodatnim alatima, pa su zbog toga u slučajevima maloserijske i pojedinačne proizvodnje najprihvatljivije opcije. Razvijanjem aditivne tehnologije u svijetu izdvojilo se nekoliko tehnologija koje se danas najčešće primjenjuju:

- stereolitografija (eng. stereolithography – SL/SLA)
- PolyJet
- Selektivno lasersko srašćivanje (eng. selective laser sintering – SLS)
- 3D tiskanje (eng. 3D printing-3DP)
- Taložno očvršćivanje (eng. fused deposition modeling – FDM)
- Laminiranje (eng. laminated object manufacturing – LOM)
- očvršćivanje digitalno obrađenim svjetlosnim signalom (eng. digital light processing – DLP)
- izravno taloženje metala (eng. laser Engineering net shape –LENS i e. direct metal deposition – DMD)
- taljenje s pomoću snopa elektrona (e. electron beam melting - EBM)
- selektivno lasersko taljenje (e. selective laser melting - SLM) [29]

3.1 Postupci izrade u medicini

Razni aditivni procesi se koriste za zubnu restauraciju, to uključuje proizvodnju poluproizvoda ili gotovih proizvoda koji se generiraju spajanjem, lijepljenjem sinteriranjem ili polimerizacijom sitnih elemenata. Pojam 3D printanje se koristi kao pojam koji obuhvaća sve različite aditivne procese.

Zahvaljujući tehnologiji spajanja sloboda izrade geometrijskih oblika je neograničena, koja nastaje izrađivanjem željenog proizvoda sloj po sloj. Osim mogućnosti izrađivanja raznih oblika prednost aditivnih postupaka u odnosu na konvencionalne je niža potrošnja materijala i smanjeno vrijeme proizvodnje. Uz povećano istraživanje u aditivnoj tehnologiji različiti procesi su se pojavili kao zadovoljavajući ovisno o području primjene.



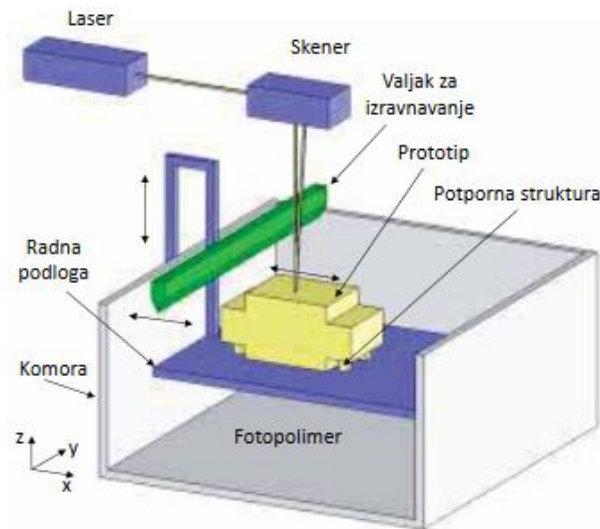
Slika 15. Udio aditivne tehnologije u medicini.

Preduvjet za primjenu aditivne tehnologije u dentalnoj medicini je visoki stupanj preciznosti proizvodnje i korištenje medicinski bezopasnih materijala koji moraju zadovoljavati zahtjeve za medicinske proizvode klase 1 ako su smješteni u pacijentova usta. U području dentalne medicine uhodali su se dva postupka, stereolitografija (SL,SLA) i proces selektivnog laserskog taljenja (SLM).Pri računalno vođenoj operaciji osnova kirurške vodilice se izrađuje SL tehnologijom.[30]

3.2 Stereolitografija (eng.stereolithography – SL/SLA)

Postupak stereolitografije se temelji na skrućivanju fotopolimera izloženog izvoru svjetlosti, koji se generira laserom. Laser generira UV svjetlost koja se fokusira lećama na zrcalo koje se upravlja na osnovu računalnog modela, koje se izvršava po dvije osi po x i y osi. Precizno navođena zraka lasera dodiruje kapljeviti polimer i na tom dijelu dolazi do njezinog očvršćenja. Skrućivanjem po x,y ravnini formira se jedan sloja, a za postizanje 3D modela potrebno je još pomicati po Z osi što se ostvaruje spuštanjem radne podloge za debljinu

idućeg sloja. Zbog proizvodnje 3D modela u kapljevini potrebno je osigurati položaj pomoću potporne strukture najčešće izrađene od voska koja se uklanja vodom nakon završetka postupka. [29]



Slika 16. Postupak stereolitografije. [29]

Prednosti i nedostaci postupka

Vrlo bitna prednost stereolitografskog postupka brzina izrade, omogućava proizvodnju funkcionalnih dijelova u manje od jednog dana, a vrijeme proizvodnje ovisi o složenosti i veličini predmeta koji se izrađuje. Predmeti izrađeni postupkom stereolitografije su dovoljno dobrih mehaničkih svojstva da se mogu obrađivati na strojnoj obradi. Uglavnom radni prostor pisača iznosi 500x500x600mm a neki pisači mogu izrađivati predmete dužine veće od 2 metra.[31]

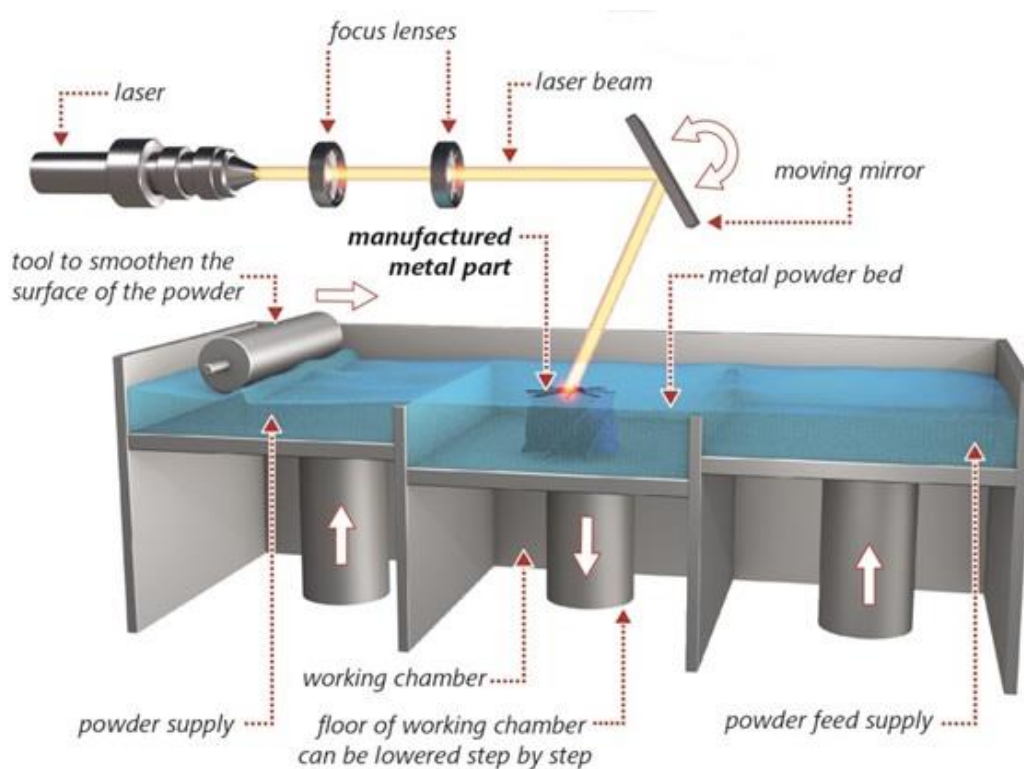
Iako postupak stereolitografije može izraditi vrlo složene oblike u kratkom vremenu glavni nedostatak tehnologije je njena cijena, visoka cijena materijala i samog uređaja. Primjenjuje se samo uska skupina materijala fotopolimeri koji moraju biti pravilno skladišteni da ne dođe do prerane polimerizacije. Tvorevina može biti dosta krhka te prilikom skrućivanja materijala dolazi do problema deformacije. Potreban je dodatni utrošak vremena na naknadno uklanjanje potporne strukture.[29]

3.3 Selektivno lasersko taljenje (eng. selective laser melting – SLM)

Postupak aditivne proizvodnje koji koristi za izvor zračenja laser visoke gustoće snage s kojim rastapa i spaja metalni prah. Procesom je omogućeno potpuno taljenje metalnih prahova u čvrstu tvorevinu koje započinje pretvaranjem 3D CAD datoteke u slojeve obično debljine 20 do 100 mikrometara. Na mehanička svojstva tvorevina utječe nekoliko procesnih

parametara koji moraju biti zadovoljeni kako bi se izradila tvorevina bez pogrešaka, a jedni od važnijih su snaga lasera, brzina laserskog skeniranja.

Tvorevina se nalazi u hermetički zatvorenoj komori koja je pod tlakom ispunjena sa inertnim plinom argonom (Ar) ili dušikom (N₂) kako bi se smanjio udio kisika u okruženju tvorevine. Za vrijeme izrade krhkih i visoko temperaturnih materijala postoji mogućnost zagrijavanja pločaste podloga zbog smanjenja brzine hlađenja da ne dođe do pucanja materijala tijekom skrućivanja. Prašci koji se koriste za izradu tvorevine teorijski se mogu ponovno koristiti s čime se smanjuje rasipanje sa sirovinama a time i čišći okoliš.



Slika 17. Postupak selektivnog laserskog taljenja. [33]

Prednosti i nedostaci

Najveća prednost SLM procesa je to što za izradu proizvoda može koristiti širok spektar materijala uključujući aluminijske, titanske, željezne, kobaltove, bakrene legure i njihove mješavine. Ostale prednosti su:

- sposobnost prilagodbe svojstva tijekom izrade
- relativno niska cijena izrade
- povećana funkcionalnost
- izrada gotovih proizvoda za upotrebu (ako su prihvatljive hrapavosti površine)

Jedan od nedostataka je to što se krhki materijali ne mogu prilagoditi na visoko unutarnje naprezanje tijekom izrade zbog čega dolazi do pucanja materijala. Ostali nedostaci su:

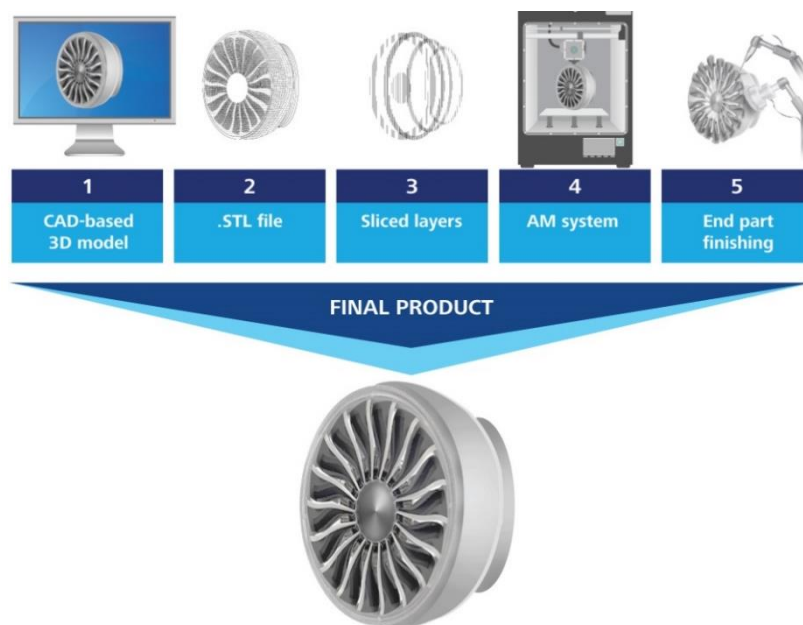- relativno spor proces
- ograničenje dimenzija
- visoka potrošnja energije
- visoki početni troškovi
- moguće dobivanje loše površine zbog nepravilnih parametara izrade [32]

3.4 Faze izrade

Prva faza izrade tvorevine je izrada trodimenzionalnog geometrijskog modela u nekom CAD programu, zatim se takav model sprema u STL formatu koji predmet pokazuje kao mrežu povezanih trokuta ili AMF formatu koji još može dati opis materijala i boje pojedinog volumena i boju svakog trokuta u mreži. Neki postupci zahtijevaju izgradnju potporne strukture koja sprječava deformaciju tokom izrade slojeva.

Nakon namještanja parametara stroja (debljina sloja, snaga, brzina) slijedi izrada tvorevine odabranim postupkom i nakon završetka posljednjeg sloja vađenje tvorevine. Neki postupci još zahtijevaju naknadno umrežavanje kao npr. stereolitografija zbog završetka polimerizacije i poboljšanja mehaničkih svojstva jer postoji mogućnost da unutarnji dijelovi slojeva nisu u potpunosti očvršćeni.

Završna faza izrade je naknadno obrađivanje poput čišćenja viška materijala, odstranjivanje potporne strukture, obrada površine, bojanje itd.)



Slika 18. Faze izrade predmeta aditivnom tehnologijom. [34]

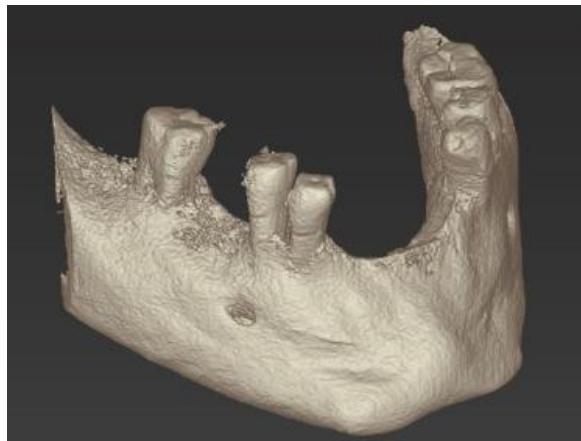
Koraci od CAD modela do tvorevine:

- izrada CAD modela
- pretvaranje CAD modela u STL datoteku ili AMF datoteku
- prebacivanje STL datoteke na AM stroj i virtualno rezanje datoteke u slojeve
- podešavanje parametara AM stroja (debljina sloja, snaga, brzina, u nekim postupcima i generiranje potporne strukture koja sprječava deformaciju tvorevine tijekom izrade, itd.)
- izrada tvorevine
- vađenje tvorevine
- naknadna obrada, ako je potrebna (npr. naknadno umrežavanje, čišćenje viška materijala, odstranjivanje potporne strukture, bojanje, itd.)
- upotreba

3.5 Postupak izrade dentalnih vodilica

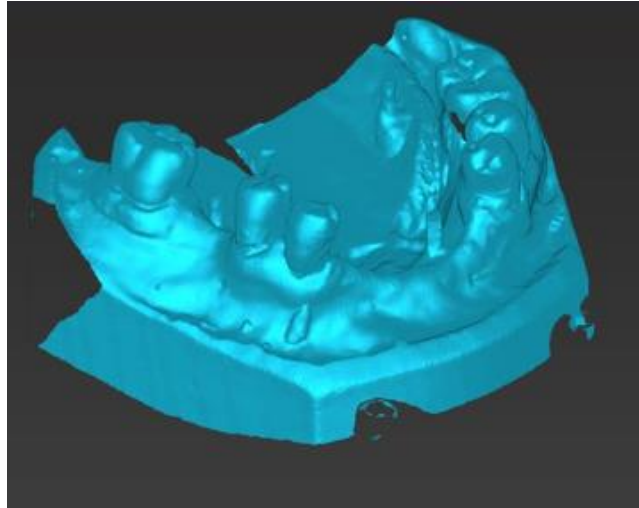
Izrada dentalnih vodilica za djelomično bezube pacijente započinje digitalizacijom usne šupljine.

Pomoću CBCT skenera digitalizira se ljudska anatomije iz koje dobivamo 3D prikaz na računalu gdje se snimljeni volumeni mogu rotirati oko svih osi. Pacijent tijekom skeniranja se ne smije pomicati pogotovo zube i jezik kako ne bi došlo do pogreške tijekom rada.



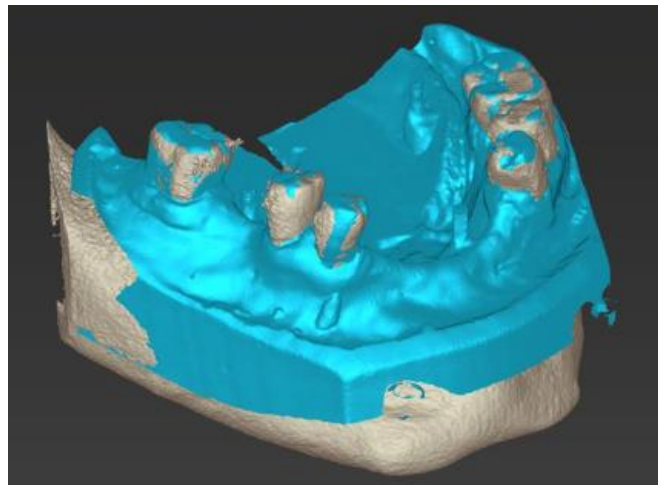
Slika 19. Čeljust snimljena CT uređajem. [35]

Kao kod svakog postupka postavljanja implantata potreban je otisak čeljusti. Uzimanjem otiska čeljusti dobiva se kalup za lijevanje sadrenog modela koji je potreban za ponovno skeniranje sa 3D skenerom. Model se skenira kako bi se mogla odrediti buduća pozicija zubi.



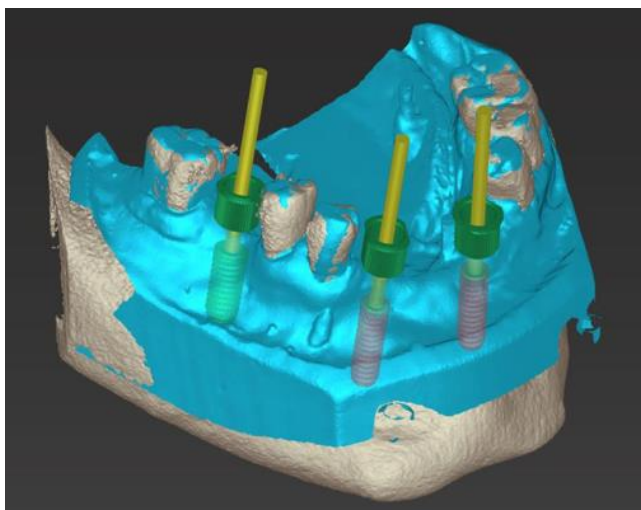
Slika 20. Čeljust snimljena vanjskim skeniranjem. [35]

Nakon skeniranja ljudske anatomije i odljevka potrebno je izvesti preklapanje tih skeniranja kako bi dobili potpun prikaz pacijentove čeljusti. Snimanjem odvojeno gornje i donje čeljusti koristimo sken kalupa kako bi dobili njihovu 3D poziciju u programu. Snimke moraju biti identične i potpuno se poklapati.



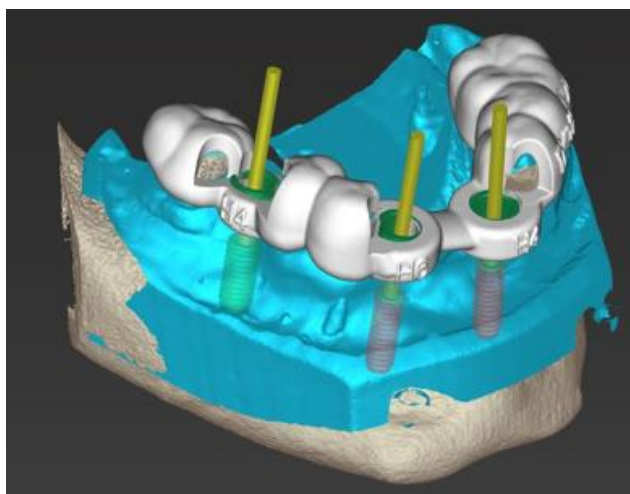
Slika 21. Snimka poklapanja CBCT i snimke kalupa. [35]

Nakon poklapanja CBCT snimke i snimke kalupa potrebno je napraviti planiranje izrade u odgovarajućem programu. Alati u koji se nalaze u programu za planiranje omogućuju lakše pozicioniranje implantata. Virtualni planiranjem postavljanja implantata na odgovarajuće mjesto se može vidjeti kako će zubi izgledati nakon zahvata.



Slika 22. Planiranje pozicije i orijentacije implantata. [35]

Dentalna vodilica se nakon virtualnog dizajna gdje su isplanirani kutovi i udaljenosti implantata izrađuje u odgovarajućem CAD programu. Poslije konstrukcije u određenom programu dizajniranu vodilicu spremamo u STL datoteku pogodnu za daljnju izradu 3D printanjem.



Slika 23. Konstruiranje dentalne vodilice. [35]

Dizajnirani model izrađujemo pomoću postupka aditivne tehnologije, najčešće stereolitografijom.[35]



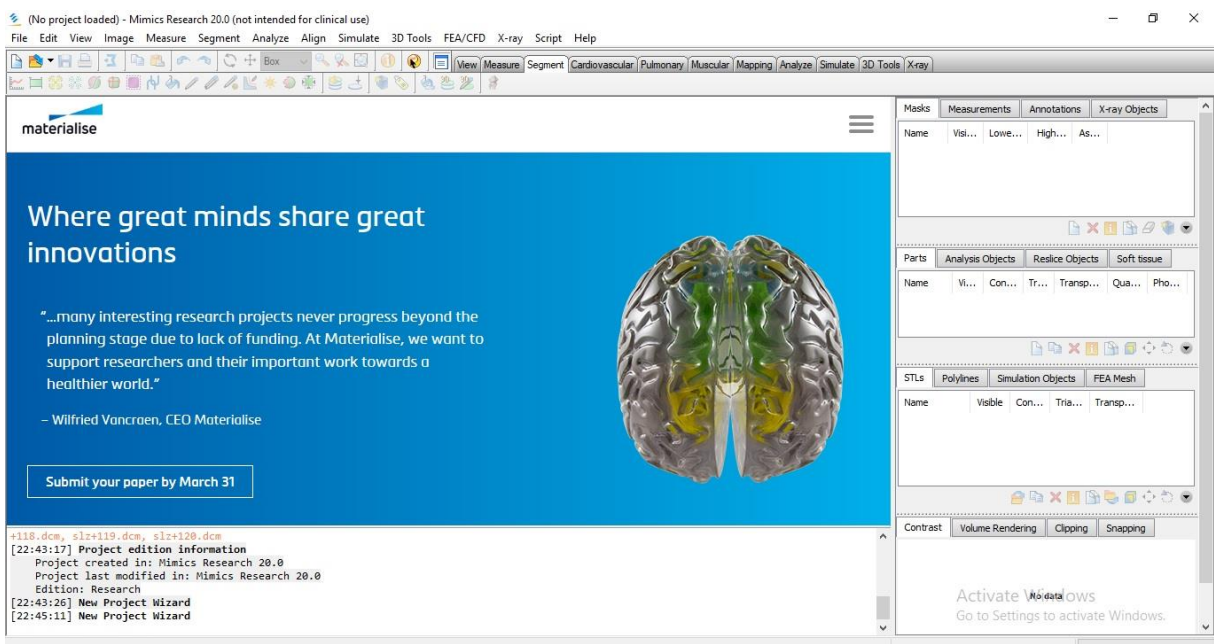
Slika 24. Prikaz dentalne vodilice. [16]

4. Rješavanje stvarnog problema

Rješavanju stvarnog problema pristupio sam sa računalnom podrškom koristeći softvere Mimics Research, 3-matic Research i Catia koja na posljetku omogućava komunikaciju između računala i 3D pisaača kojim sam izradio dentalnu vodilicu. U ovom konačnom poglavlju opisati ću izradu dentalnih vodilica koje služe za pravilno pozicioniranje svrdla od početnog do krajnjeg stadija izrade odnosno od snimanje snimke na CT uređaju do 3D printanja. Rješavati ću stvarni specifični problem za određenog pacijenta.

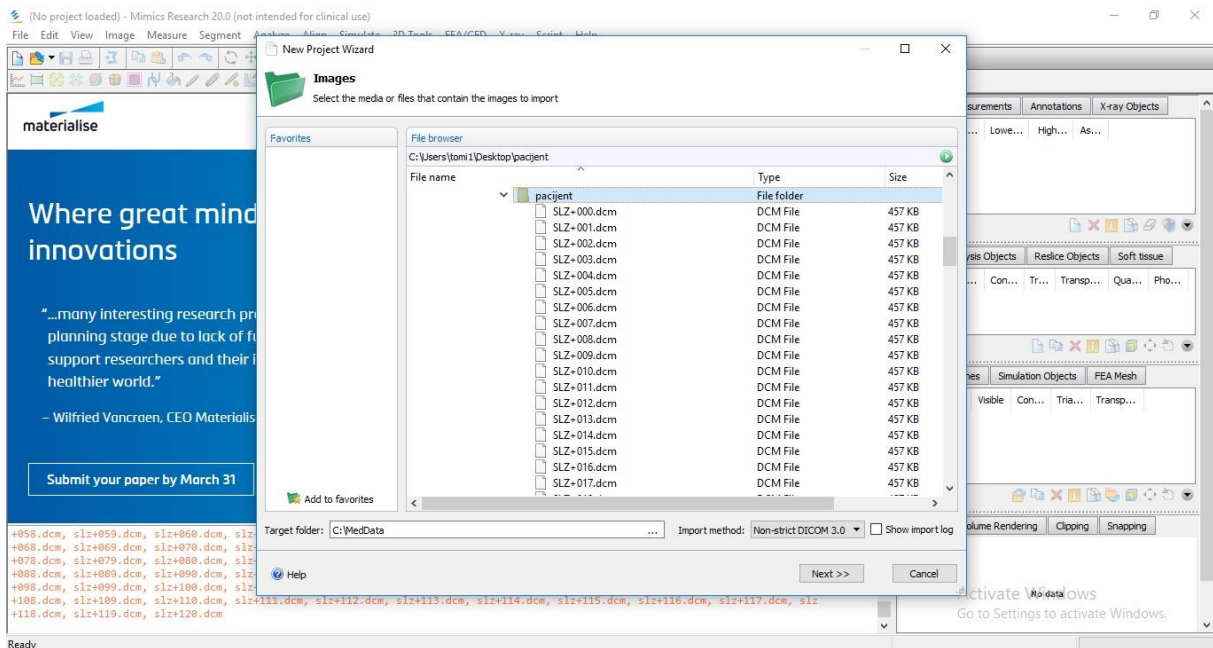
4.1 Mimics reasearch

Mimics reasearch je programski softver koji izrađuje trodimenzionalnu sliku iz mnoštva snimki koje su snimljene sa CT uređajem za određenog pacijenta po kojemu se individualno radi dentalna vodilica.



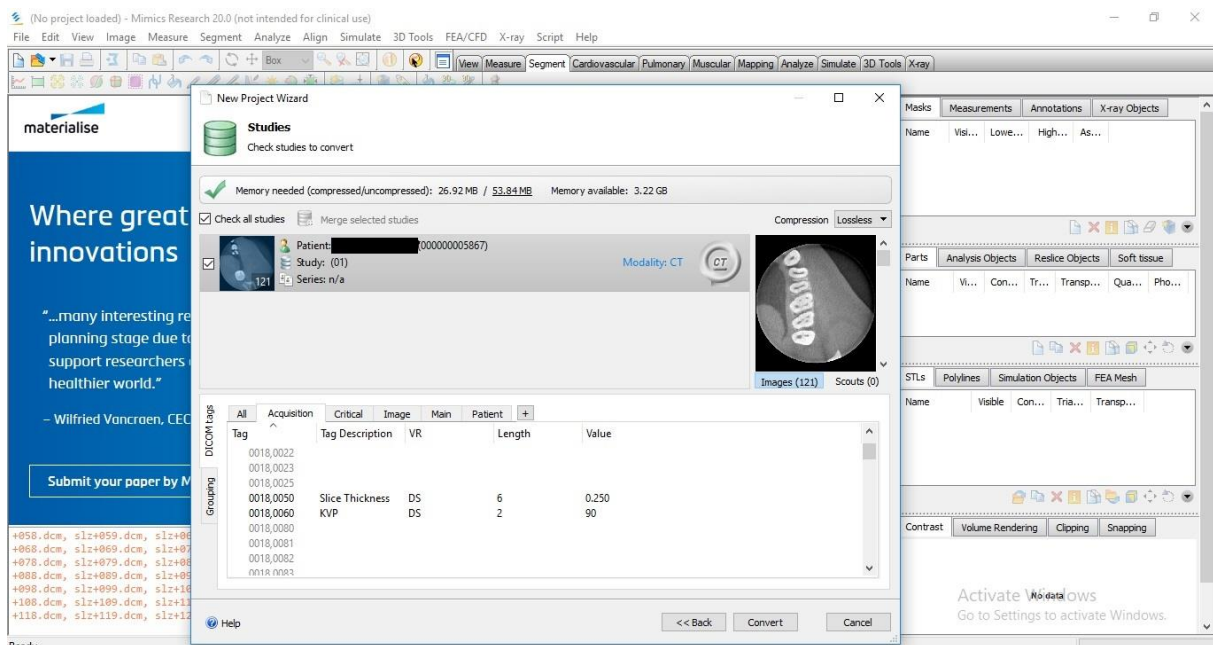
Slika 25. Sučelje programa.

Nakon snimanja CT uređajem podatke je potrebno spremiti u odgovarajućem formatu, za rad u dentalnoj medicini najpogodnije je spremiti u DICOM (eng. Digital Imaging and Communications in Medicine) formatu. DICOM nije samo datoteka koja sadrži slike nastale tokom skeniranja nego i protokol koji sadrži sve potrebne podatke o pacijentu. Datoteke u ovom formatu najčešće imaju ekstenziju DCM ili DCM30.



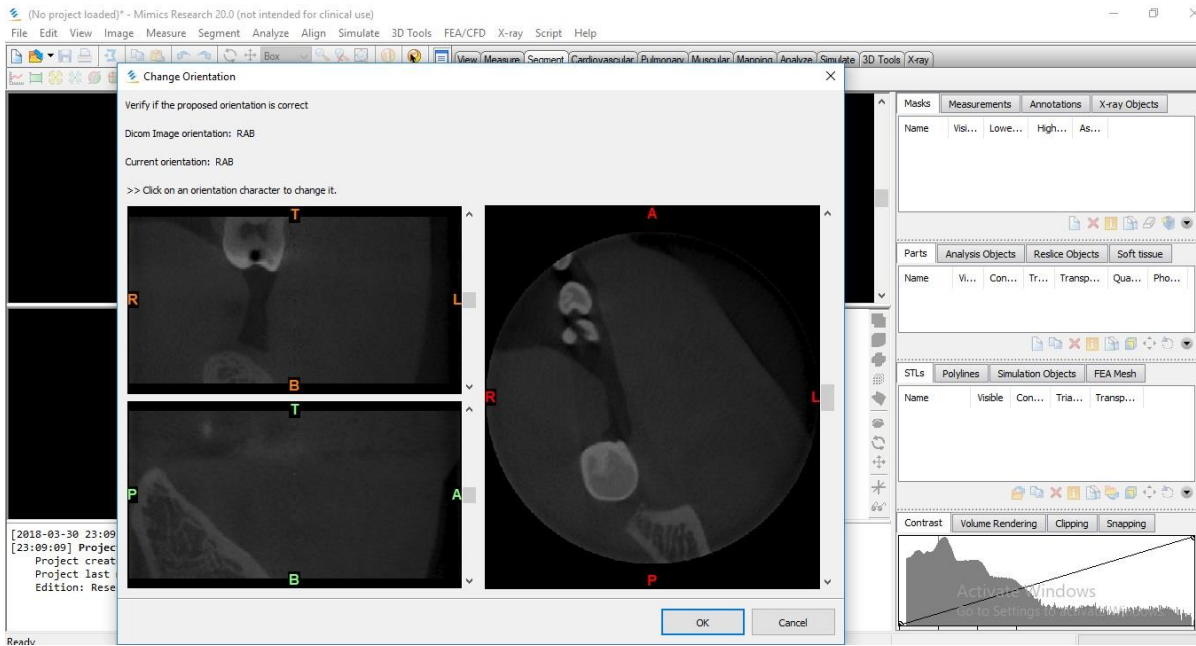
Slika 26. Odabir DCM datoteke.

Svaka slika čini po jedan sloj, spajanjem svih slojeva koji se nalaze u jednoj mapi generira se kompletan prikaz podataka. U nazivima slika moraju biti brojevi koji su poredani u nizu kako bi program mogao ispravno rekonstruirati prikaz CT snimke.



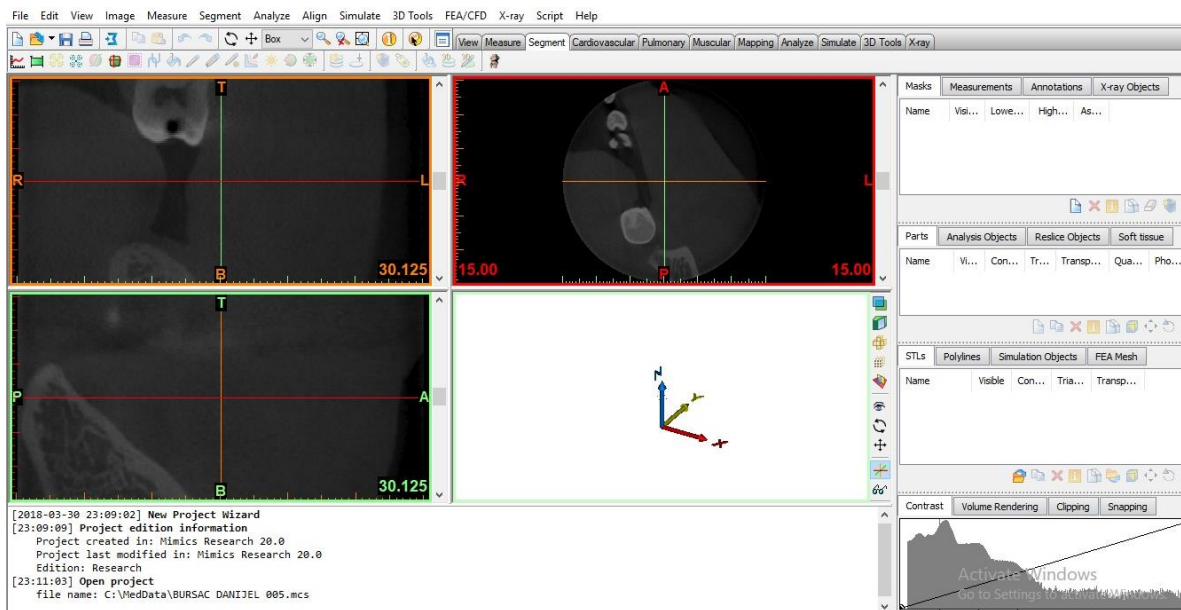
Slika 27. Prikaz snimke određenog pacijenta.

Bitna stavka za kreiranje prikaza je udaljenost između slojeva koji čine konačni prikaz, ovdje ona iznosi 0.250mm.



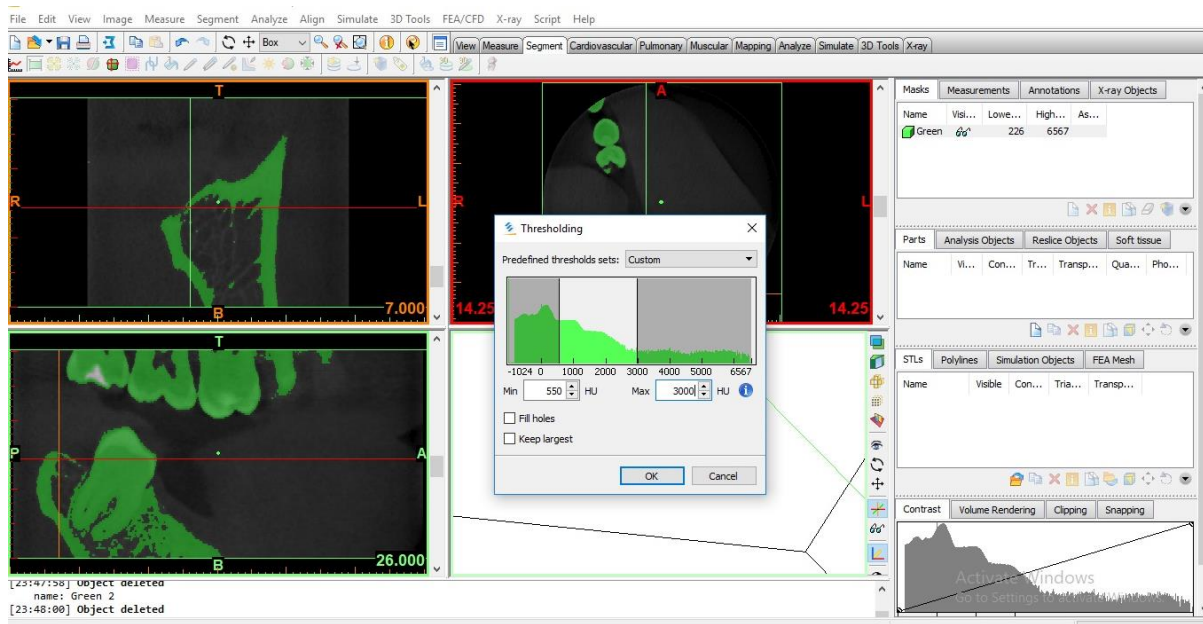
Slika 28. Određivanje orijentacije.

Potrebno je odrediti smjerove koji se dio nalazi lijevo L(eng.left), desno R (eng.right), prednji A(lat. anterior), zadnji (lat.postremus), gore T (eng.top), dolje B (eng.bottom).



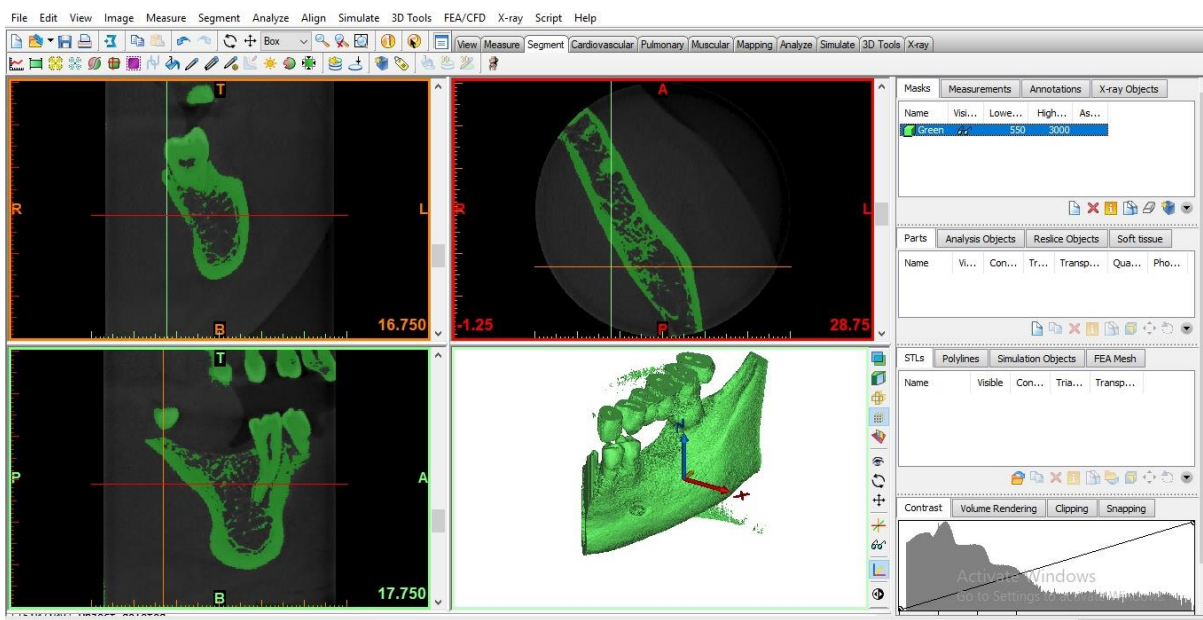
Slika 29. CT snimka čeljusti u projektu.

Nakon određivanja orijentacije snimku umećemo u projekt gdje dobivamo prikaz na tri različita prozora koji zapravo predstavljaju ravnine. Spajanjem sve tri ravnine dobivamo trodimenzionalni prikaz CT snimke.



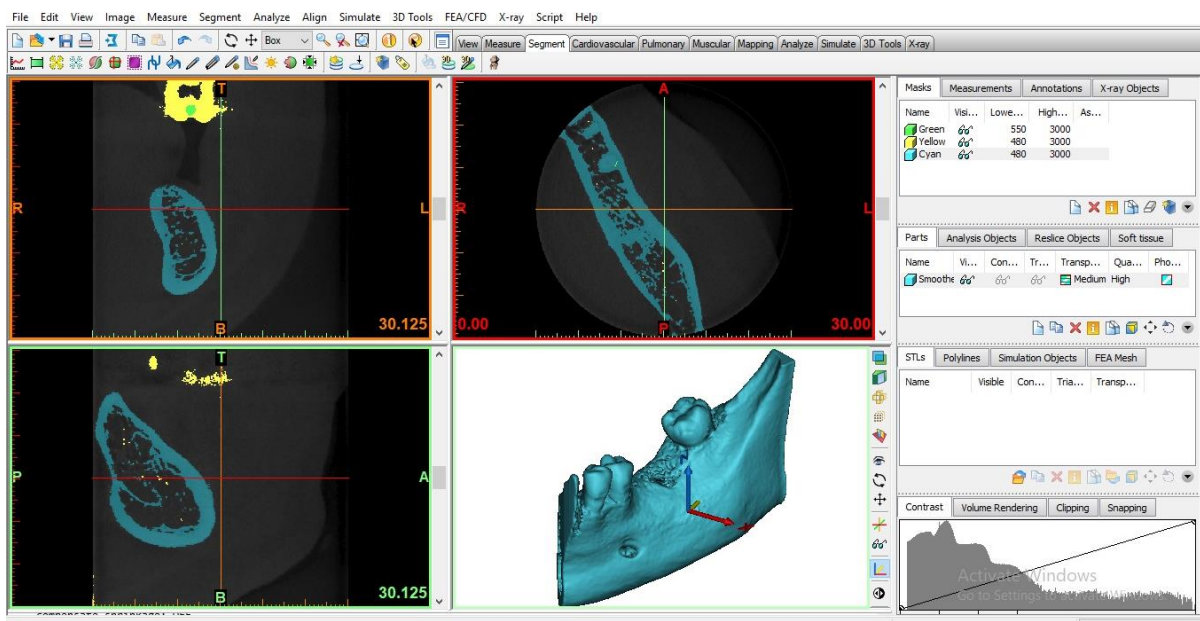
Slika 30. Thresholding-određivanje praga.

Na snimci se jasno vidi razlika u nijansama sive boje te nijanse predstavljaju različita tkiva poput kosti, zubi i mekog tkiva. Kako bi mogli programu prikazati s kojim tkivom želimo raditi i koje tkivo izvuče da za trodimenzionalni model potrebno je odabrati određeni interval Thresholding-a. Thresholding je segmentacija odnosno grupacija pojedinih sličnih piksela u kategorije.



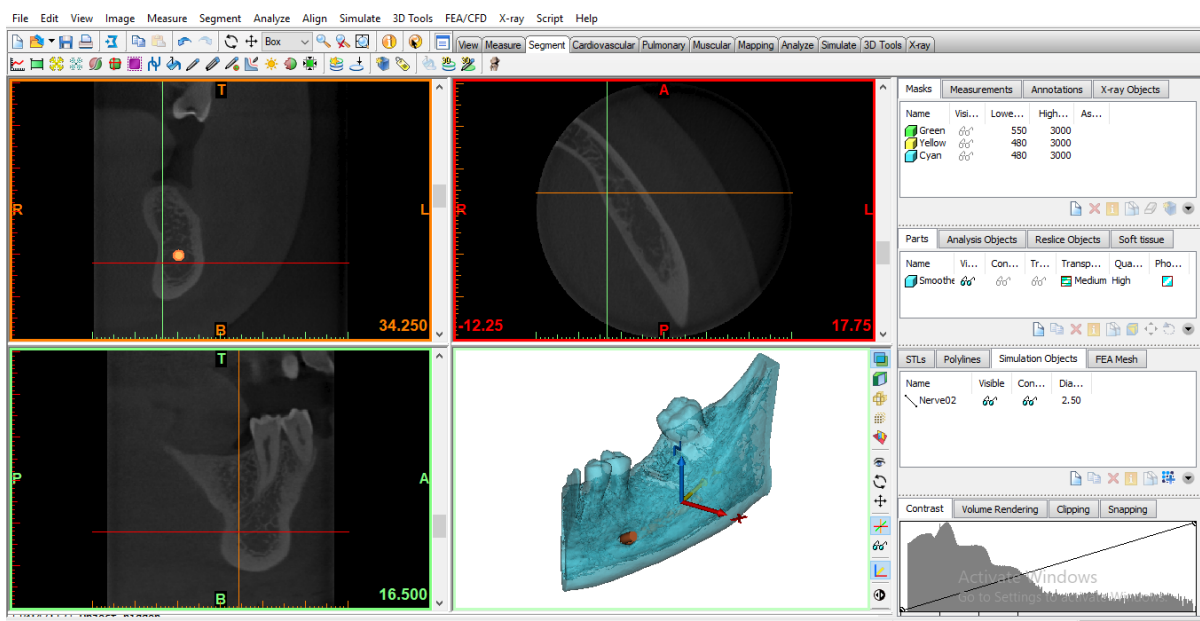
Slika 31. Kreiranje maske.

Za izgradnju 3d objekta potrebno je prvo definirati masku. Maska je grupa piksela koja su prikazana nekom bojom koja definira određenu vrstu tkiva koja je odabrana prema intervalu thresholding-a.



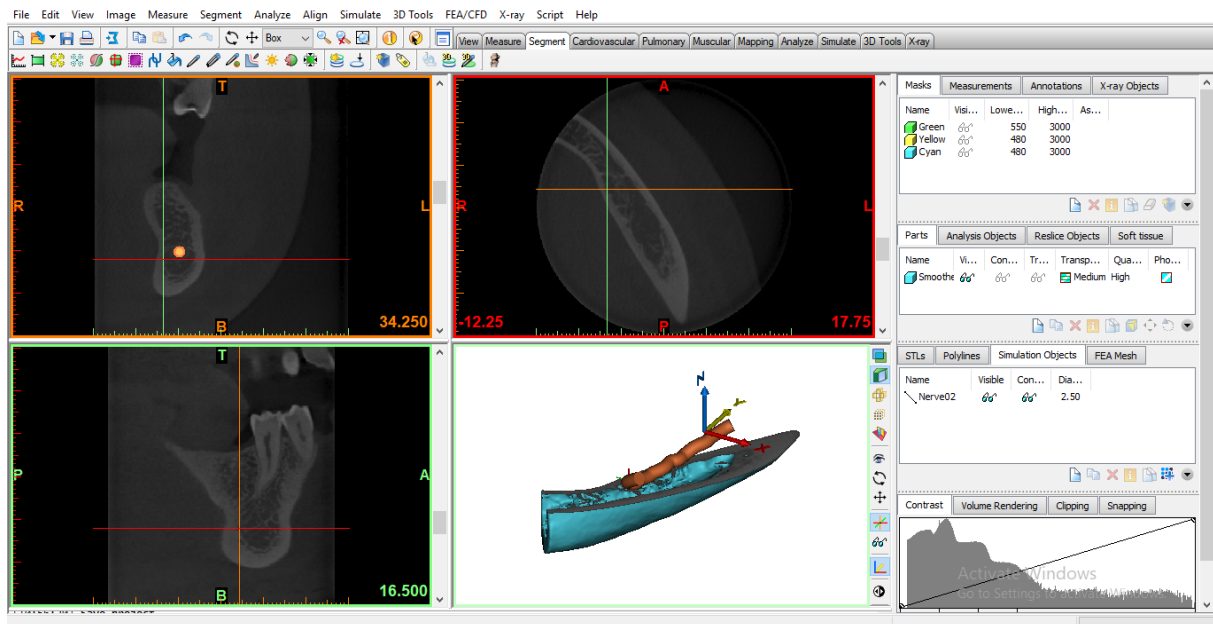
Slika 32. Uređena maska.

Za izradu dentalne vodilice potrebna nam je samo donja čeljust gdje se nalaze oštećeni zubi. Uređivanjem se uklanja višak nepotrebnih piksela i obrađuje hrapavost površine.



Slika 33. Izrada živca.

Živac se izrađuje kroz šupljinu koja nastaje zato što je sastavljen od drugačijeg tkiva u odnosu na kost pa kod kreiranje maske nije ga moguće obuhvatiti jer bi se u prikazu osim kosti nalazila i druga tkiva poput kože što nam nije pogodno za izradu dentalne vodilice jer ne bi bilo moguće postići poklapanje.

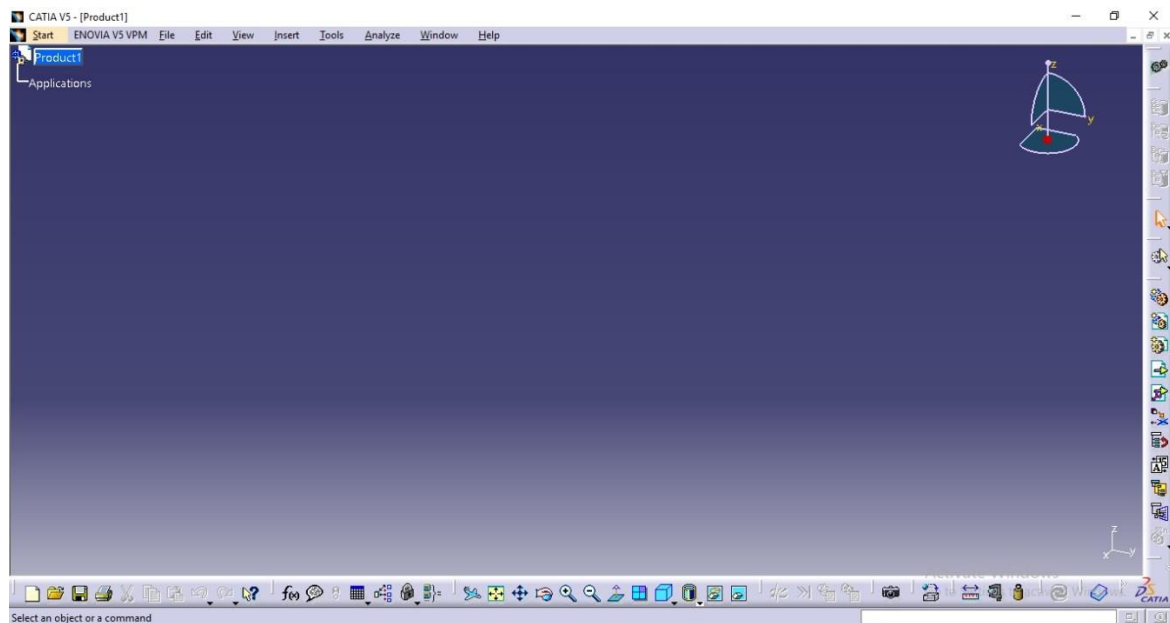


Slika 34. Donjovilični živac.

Glavna svrha izrade dentalne vodilice je pravilno pozicioniranje ugradnje implantata, osim pravilnog kuta zuba vrlo je važno izbjeći oštećenje donjoviličnog živca tijekom bušenja provrta u čeljusti namijenjenog za implantat. Oštećenja živca tijekom operacije sa svrdlom mogu se podijeliti u rasponu od tri stupnja od blagog gubitka i promjene osjeta pa sve do potpunog i trajnog gubitka osjeta.

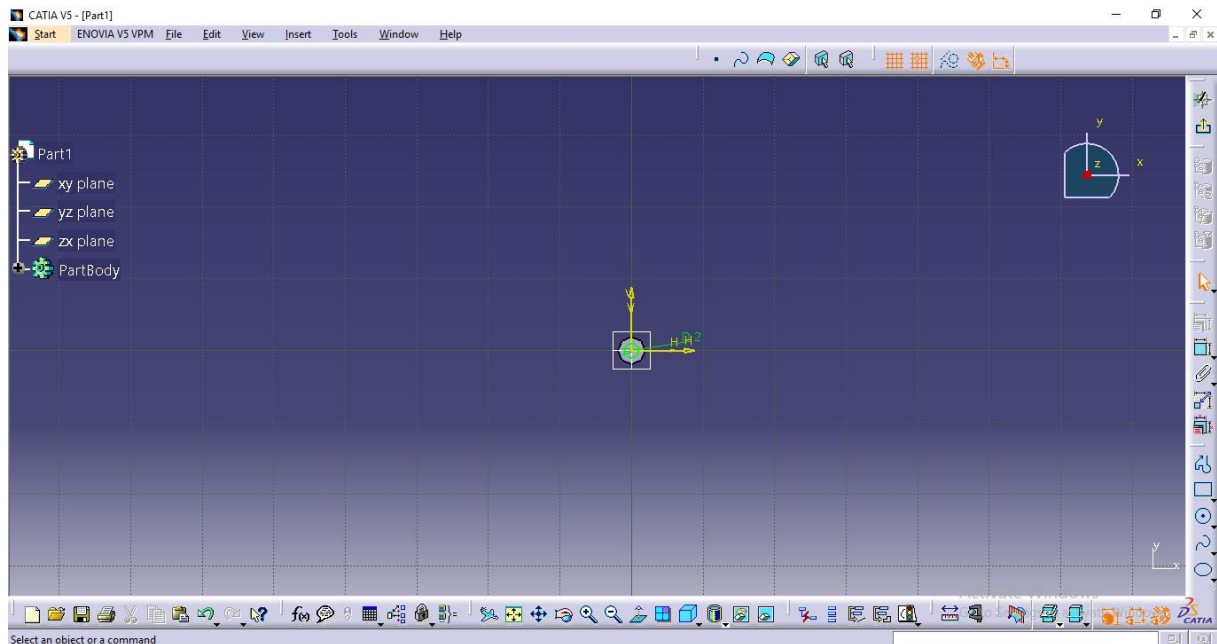
4.2 CATIA

Programskim paket CATIA je vrlo često korišten program u strojarstvu zato što za razliku od programa za crtanje dvodimenzionalnih crteža omogućuje izradu trodimenzionalnih modela.



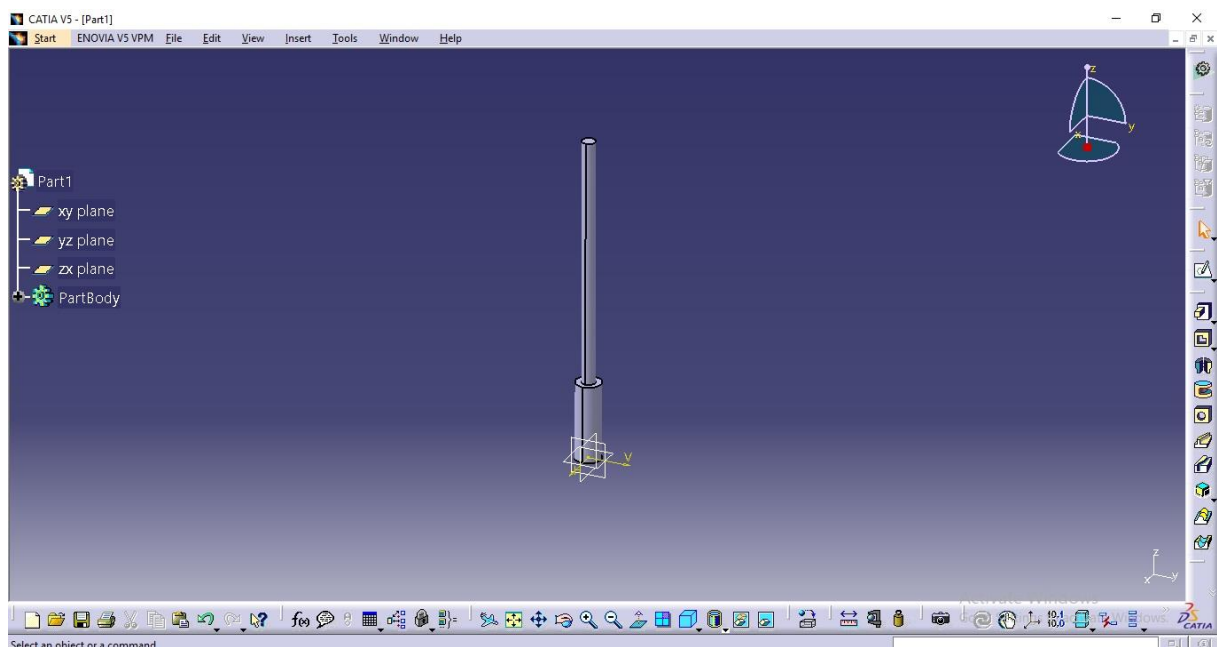
Slika 35. Sučelje programskog paketa CATIA.

U programu se mogu raditi pojedini dijelovi *part design* koji se na kraju objedinjuju u jednom sklopu koji se naziva *assembly design*.



Slika 36. Izrada implantata.

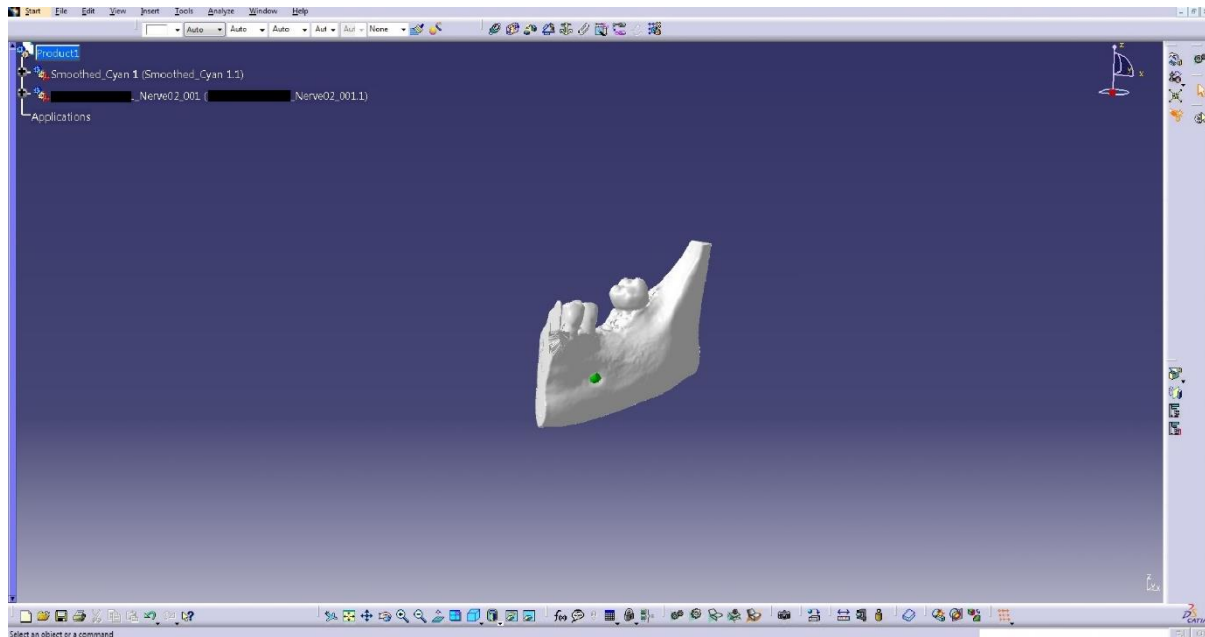
Pomoću programske podrške sam pristupio izradi implantata za određenog pacijenta. Potrebna su dva implantata zbog nedostajanja dvaju zuba u pacijentovoj čeljusti koje je potrebno nadoknaditi.



Slika 37. Izrađeni implantat.

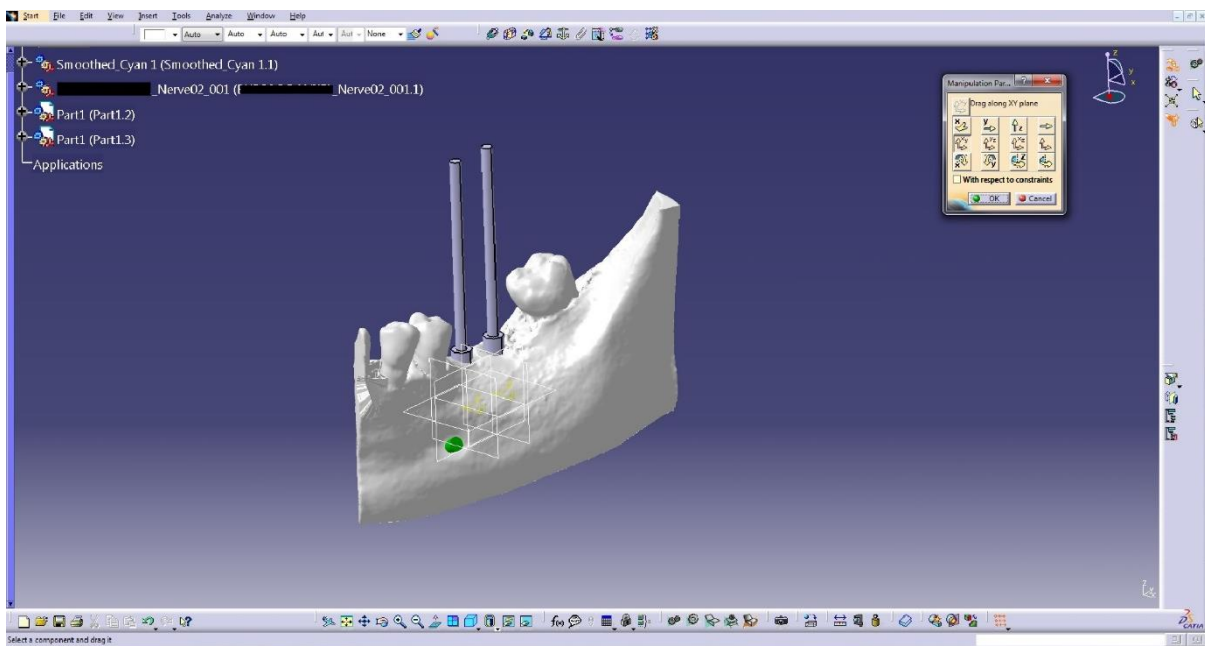
Implantat se sastoji od dva povezana valjka od kojih je kraći valjak dimenzija $\phi 3.8 \times 11 \text{ mm}$ (dimenzije implantata) a duži $\phi 2 \times 35 \text{ mm}$ (dimenzija svrdla). Nakon bušenja provrta u pacijentovoj čeljusti kraći dio implantata pričvršćujemo za čeljust na određenoj poziciji pod određenim kutom što je vrlo važno zbog krajnjeg nagiba zuba. Os rotacije dužeg dijela valjka

poklapa se sa osi rotacije kraćeg pa se zbog toga duži dio valjka koristi za određivanje pozicije košuljice na vodilici koja služi za vođenje svrdla.



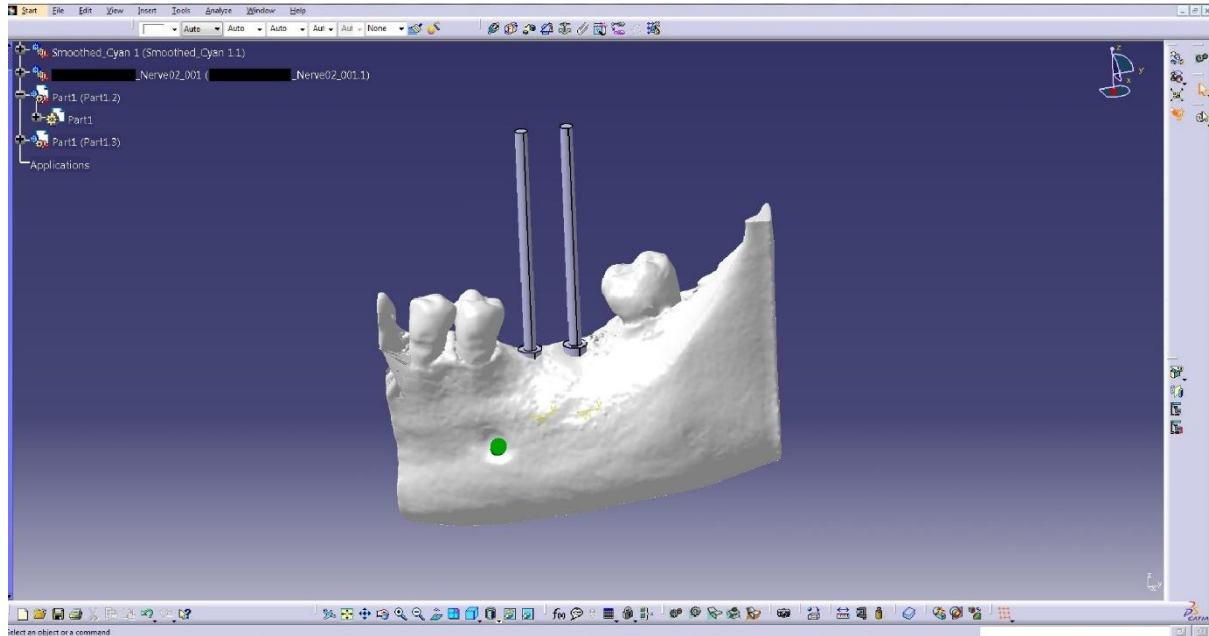
Slika 38. STL datoteka čeljusti i živca.

Nakon uređivanja u programu mimics i izrade STL datoteke u 3-matic-u čeljust i živac odvojeno prebacujemo u programski paket CATIA gdje se oni nalaze u stvarnom odnosu i udaljenosti kako je snimljeno sa CT uređajem. Učitavaju se u program pomoću naredbe *insert existing component with positioning* čime se stvarna pozicija te dvije datoteke. Tako da je moguće nadalje pozicionirati implantate koji će se nakon pozicioniranja prebacivati u STL datoteku gdje će zadržati svoju položaj što je bitno za izradu dentalne vodilice.



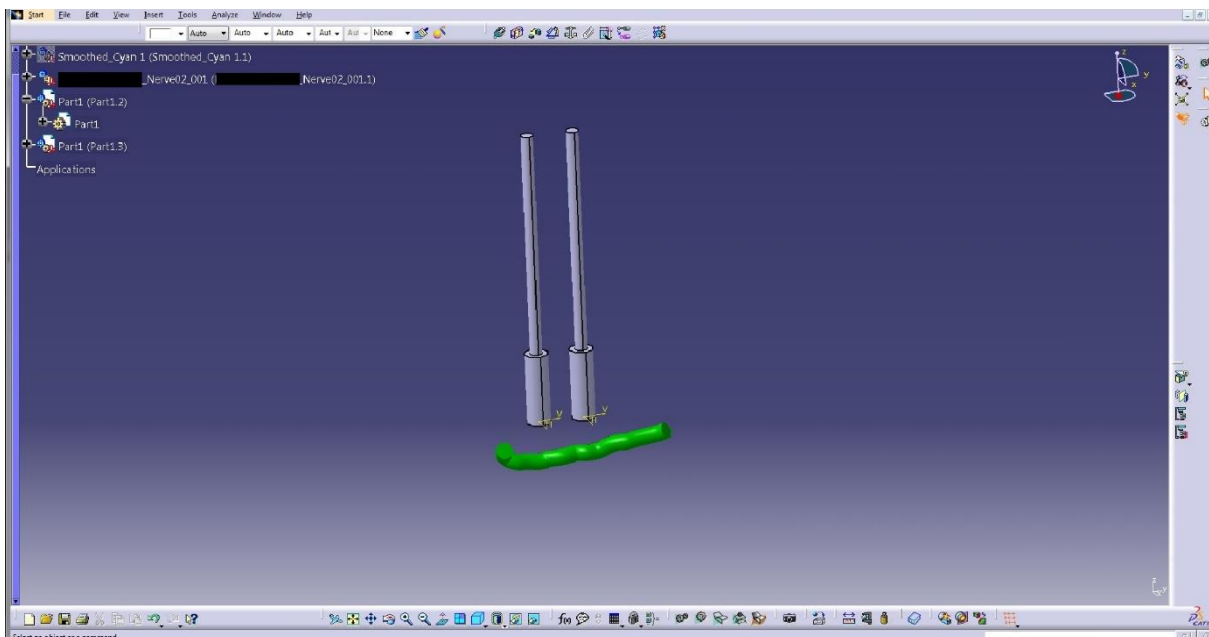
Slika 39. Pozicioniranje implantata po xy ravnini.

Ubacivanjem implantata potrebno je odrediti njegov položaj u odnosu na mjesto ugradnje. Prvo se provodi pozicioniranje po xy ravnini da se dobije razmak između zuba i implantata i između implantata međusobno. Razmak između implantata mora biti minimalno 2mm kako ne bi došlo do stvaranja pritiska uslijed kontakta ugrađenih zuba koji bi uzrokovao izvlačenje implantata iz čeljusti.



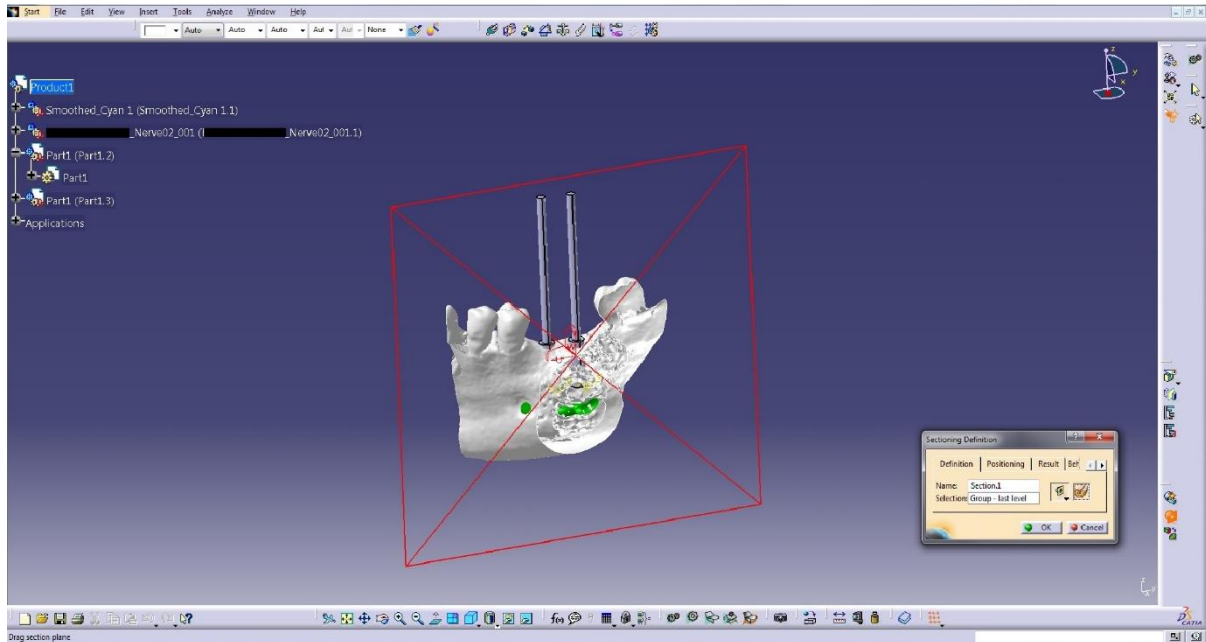
Slika 40. Pozicioniranje implantata po z osi.

S utvrđenim razmakom potrebno je dalje pozicionirati implantate po z osi da se odredi dubina postavljanja u čeljust. U ovom prikazu nije moguće vidjeti dolaze li implantati do donjeviličnog živca pa se čeljust skriva da se vidi gdje je vrh implantata.



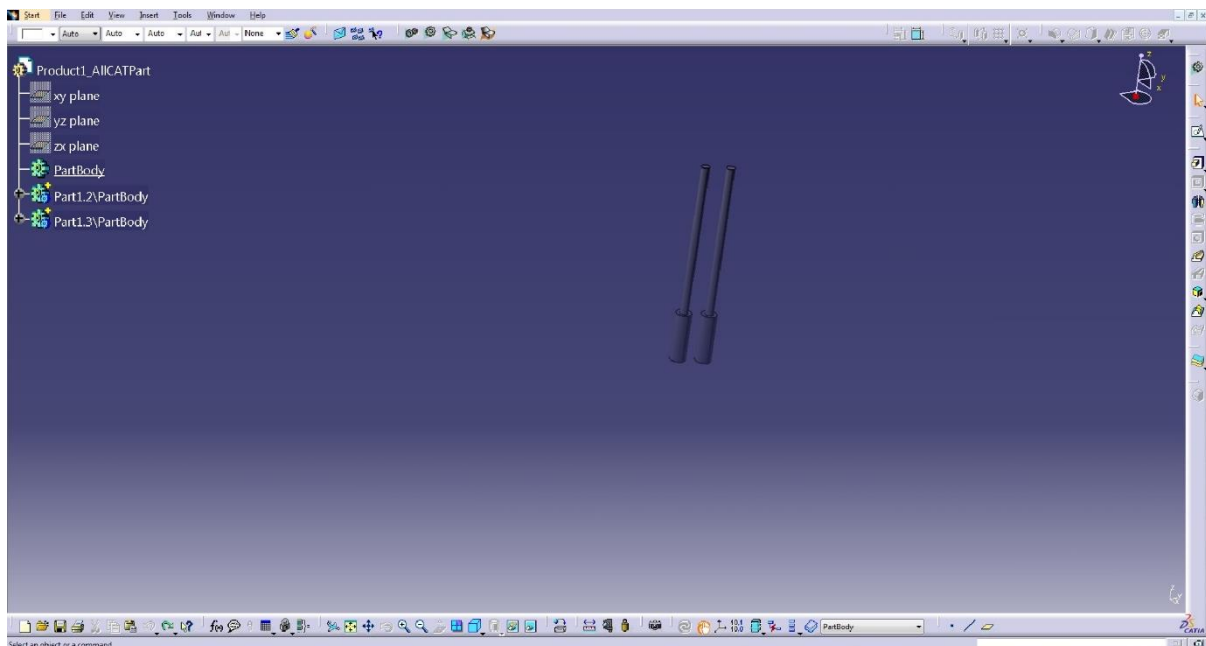
Slika 41. Pozicija implantata u odnosi na donjevilični živac.

Skrivanjem čeljusti uočava se da vrh implantata ne dodiruje donjovilični živac tj. da ga neće oštetiti, što govori da je dobro pozicioniran te time ispunjava jednu od glavnih zadaća dentalne vodilice.



Slika 42. Pozicioniranje po x osi.

Presijecanjem ravnine može se vidjeti kako implantat stoji po x osi, mora biti pozicioniran na središtu tako da ima jednaku količinu kosti sa svake strane. Pozicioniranje je potrebno napraviti za oba dva implantata.

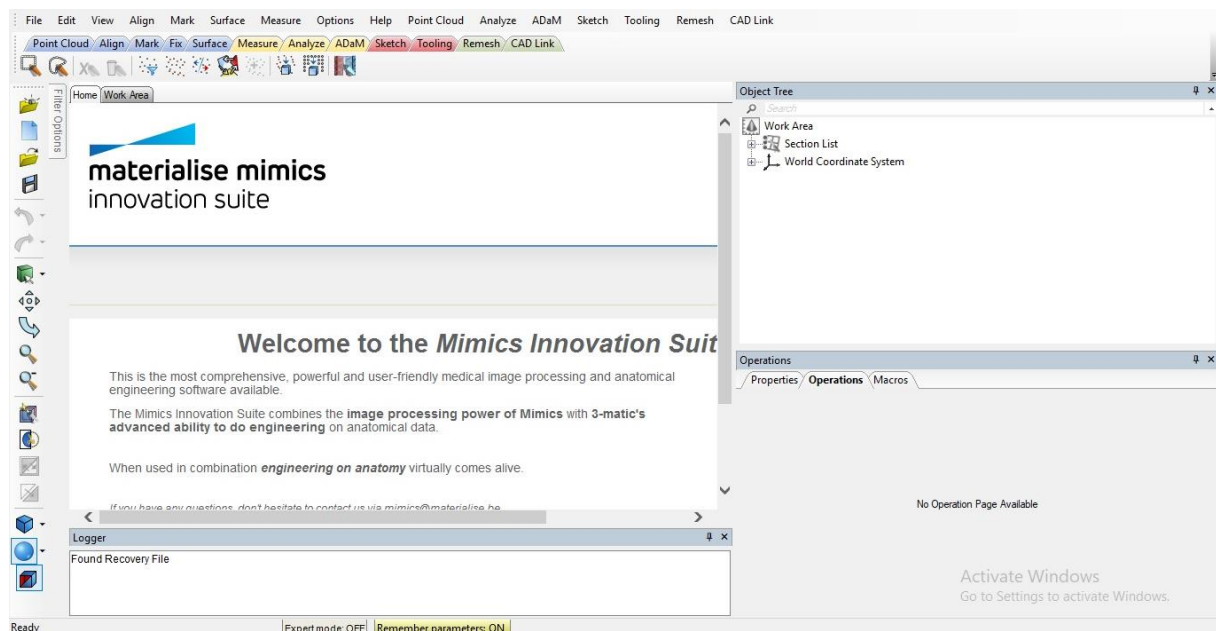


Slika 43. Generirani part.

Pozicioniranjem implantata po svim potrebnim smjerovima dobivamo njihov konačni položaj. Cjelokupni sklop je napravljen u *assembly design* koji se sastoji od više dijelova pa tako i dva odvojena implantata koji za daljnji rad odnosno planiranje moraju biti obuhvaćeni kao jedna datoteka zbog toga da zadrže postignuti međusobni položaj. To se omogućuje sa naredbom *generate CATPart from Product* koja pretvara *assembly design* u *part design* i tako stvara fiksni odnos između dva dijela koja više nije moguće uređivati. Nakon stvaranja jednog *part*-a potrebno ga je spremiti kao STL datoteku da se može komunicirati sa 3-matic programskim paketom.

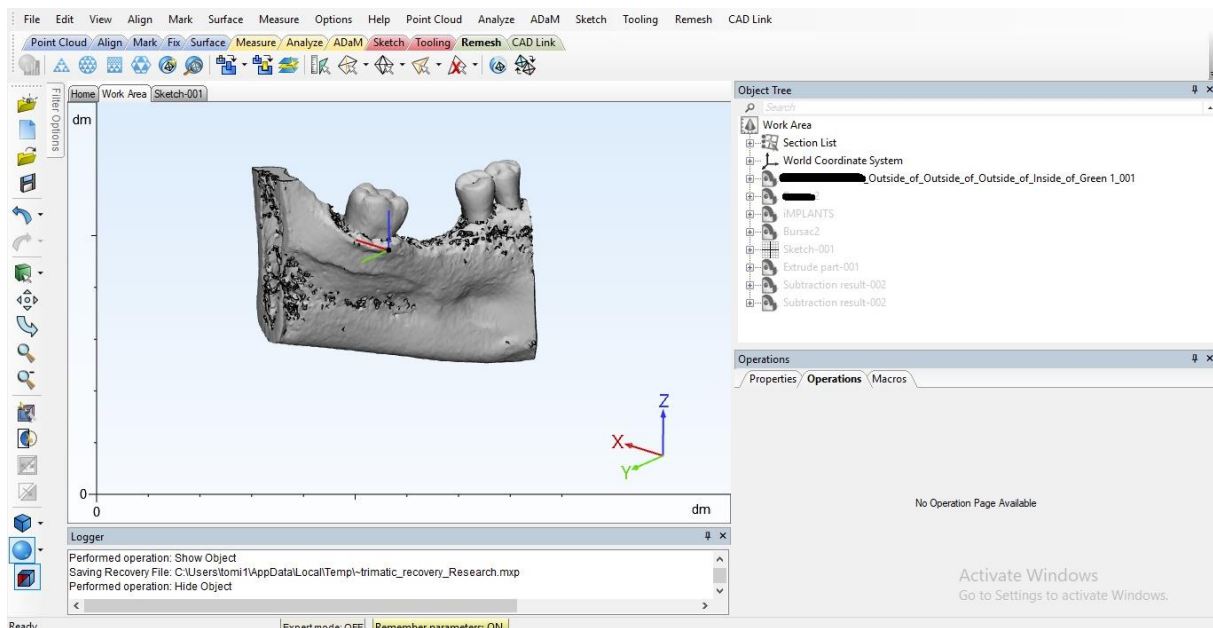
4.3 3-matic

3-matic je programski paket koji omogućuje manipuliranje datotekom koja je stvorena u programu *mimics*. Oba dva programa radi ista tvrtka pa postoji jednostavna komunikacija među njima. U programskom paketu 3-matic radimo poklapanje vanjskog skeniranja i CT skena, pa sa tako poklopljenim datotekama dobivamo stvarni položaj vodilice koju konstruiramo.



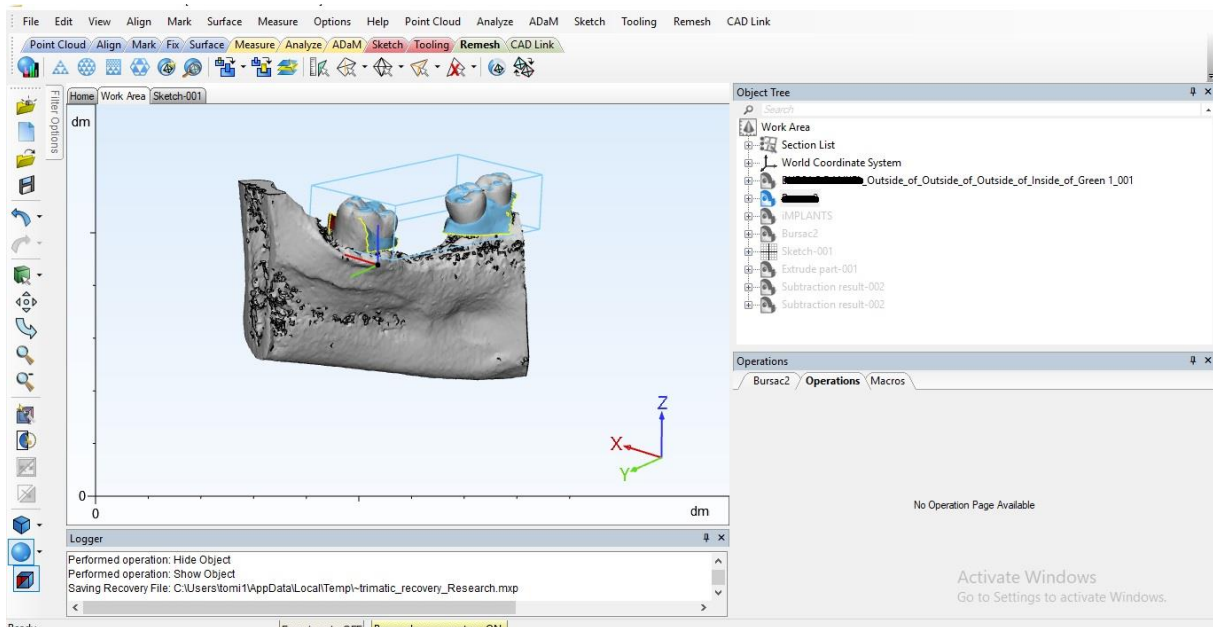
Slika 44. Sučelje programa 3-matic.

Prvo je potrebno ubaciti snimku čeljusti vanjskim skeniranjem 3D oralnim skenerom kojim dobivamo trodimenzionalni prikaz koji nam je potreban za daljnji rad kako bi mogli dalje izvesti poklapanje.



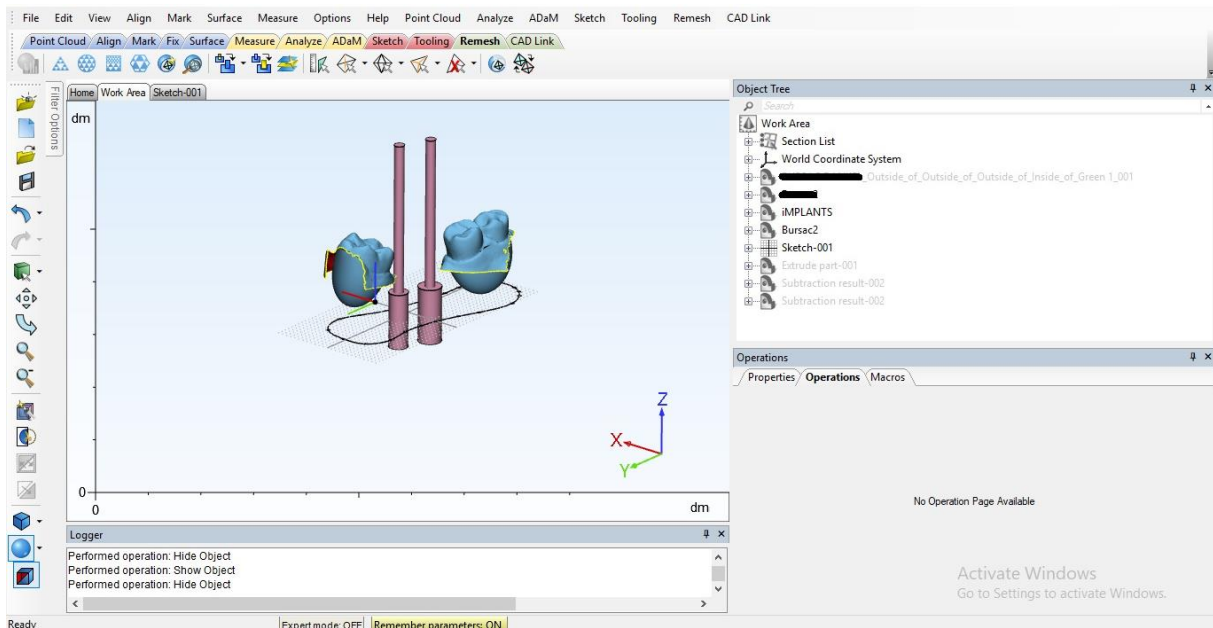
Slika 45. Snimka čeljusti u 3-matic programu.

Poslije ubacivanja snimke dobivene 3D skeniranjem ubacujemo datoteku iz programa mimics koju smo dobili iz snimke sa CT uređajem. Kako nam nije potrebna cijela čeljust nego samo dio zuba za izvršavanje poklapanja datoteku je potrebno urediti i odstraniti višak zbog bolje vizualizacije. Poklapanje koje je ključno kod izrade dentalne vodilice postižemo sa naredbom *best fit* tako da se zubi iz oba dva skena poklope i dobijemo potrebnu poziciju.



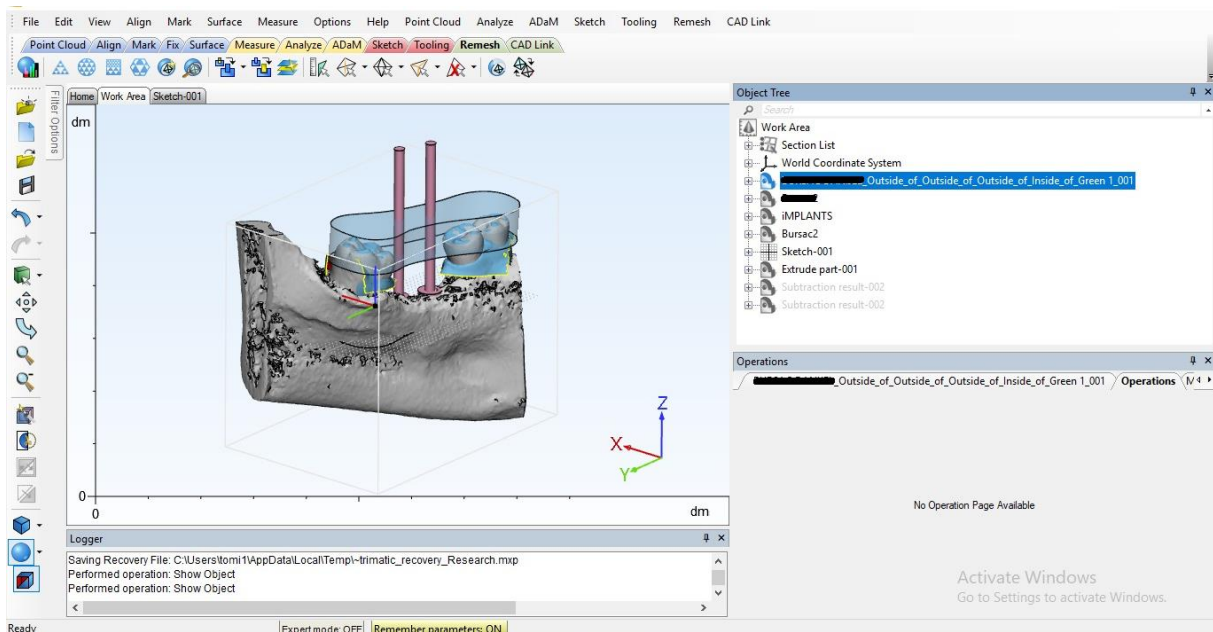
Slika 46. Poklapanje.

Implantate ubacujemo da bih mogli odrediti poziciju provrta na dentalnoj vodilici, zbog čega se kod konstruiranja implantat osim samog dijela koji će se ubušiti u čeljust izrađuje i produženi dio koji će ići kroz vodilicu tijekom konstrukcije kako bi mogli sa potpunom sigurnošću dobiti poziciju provrta. Potrebno je zatvoriti površinu zuba dobivenu mimics-om kako bi dobili volumen.



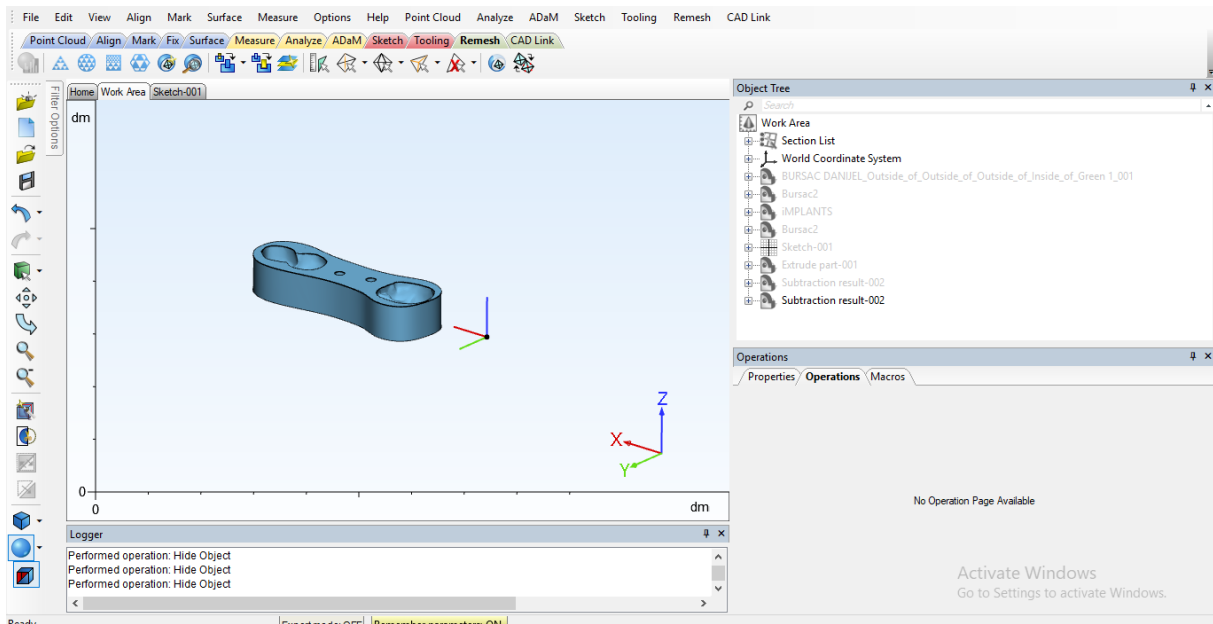
Slika 47. Sketch u ravnini implantata.

Izrada dentalne vodilice počinje crtanjem kontura u XY ravnini koja je okomita na dno implantata. Izrađuje se proizvoljno dovoljno malih dimenzija kako bi stala u pacijentova usta, ali šire od širine zuba da može na kraju na njih nalijeći.



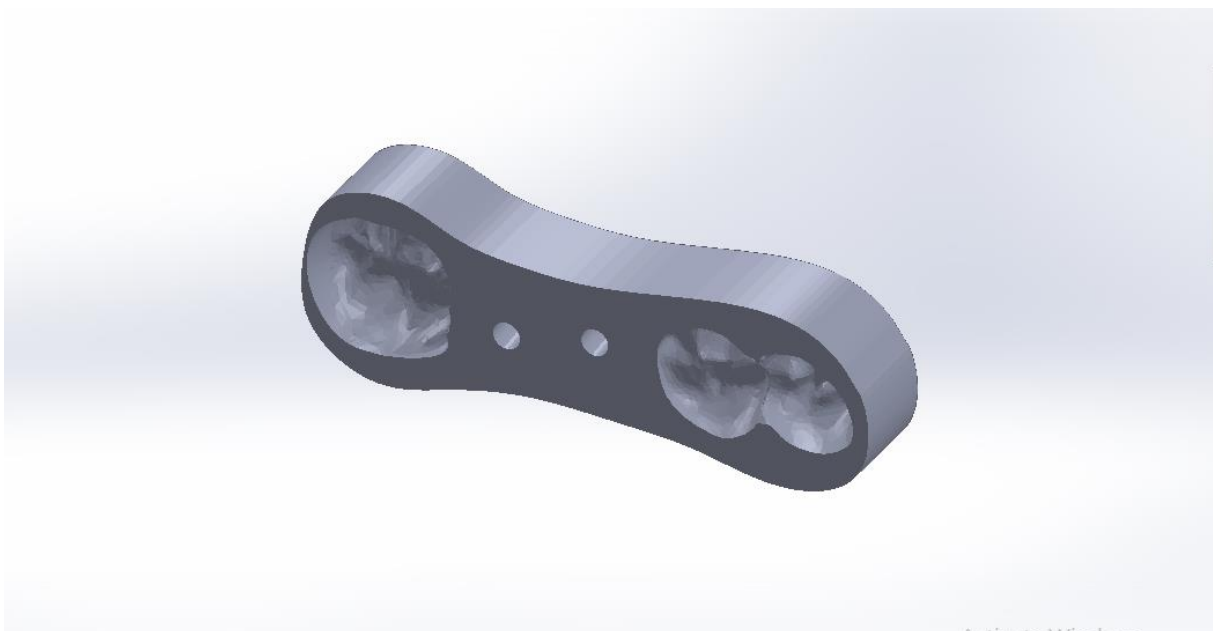
Slika 48. Modelirana vodilica.

Nakon izrade kontura podižemo vodilicu u visinu za 7mm i dobivamo sve tri dimenzije punog presjeka. Fiksiranom XY ravninom manipuliramo tako da ju pozicioniramo po Z osi i namjestimo da dodiruje zdrave zube. Namještanjem dentalne vodilice na zube volumen zuba unašamo kroz vodilicu i određenom naredbom izrezujemo taj dio volumena iz vodilice, to provodimo dva puta tako da kada odvojimo vodilice dobijemo provrte za vođenje svrdla i otisak pacijentovih zuba.



Slika 49. Dentalna vodilica.

Završnom izradom vodilice postavljamo je paralelno sa XY ravninom tako da se olakša njena izrada 3D printanjem. O položaju u prostoru ovisi vrijeme izrade 3D printanjem kao i troškovi zbog potpornog materijala koji se smanjuju optimalnim određivanjem položaja predmeta u prostoru.



Slika 50. STL datoteka vodilice.

Na samome kraju datoteku iz programa 3-matica prebacujemo u STL datoteku koja je sastavljena od ne strukturiranih trokutastih površina pogodnih za rad na 3D printeru. Slanjem datoteke na printer dobivamo stvarni model spreman za upotrebu.



Slika 51. Izrađena vodilica 3D printanjem od materijala nylon.

5. ZAKLJUČAK

Uvođenjem moderne računalne tehnologije u klasičnu dentalnu medicinu dovodi do njenog velikog napretka. Omogućenom komunikacijom između CT uređaja i računala te na kraju 3d printera minimiziramo utjecaj čovjekovog rada tijekom operacije čime smanjujemo pogrešku uzrokovanu ljudskim faktorom. Vodicica se izrađuje individualno za svaki slučaj posebno te je tako onemogućena njena serijska proizvodnja i za njenu izradu se svaki puta mora ponovno raditi cijela konstrukcija.

Uvjet za njenu izradu i konstrukciju je pacijentova djelomična bezubost jer kod potpune bezubosti nemamo uvjeta za fiksiranje vodilice na okolne zube koji služe kao podrška. Glavne prednosti njenog korištenja su pozicioniranje implantata sa obzirom na dubinu njegovog postavljanja i kut, a najveća prednost ovakvom izradom šablone je izbjegavanje mandibularnog živca koje jasno uočavamo tijekom prikaza na računalu. Krajnjom STL datotekom može se upravljati i slati preko računala tako da konstruktor vodilice može surađivati sa kirurgom prije same izrade i na njoj raditi eventualne modifikacije.

Za izradu dentalne vodilice potrebno je poznavati konstruiranje, aditivnu tehnologiju i medicinu, čime je prikazan širok spektar područja strojarstva pa tako i u medicini. Tijek od nastajanja do ugradnje vodilice možemo podijeliti na tri zasebna dijela konstrukciju, proizvodnju i ugradnju, tako da jedna osoba nije u potpunosti obavezna znati detaljno sva područja. Time se omogućuje stručniji i kvalitetniji rad na svakom dijelu područja.

Ovim radom sam prikazao odstupanje od samog klasičnog strojarstva i njegovu primjenu u medicini. Do veće cijena izrade od klasične operacije dolazi zbog uvođenja još nekoliko koraka vezanih za proizvodnju vodilice i potrebe za korištenjem relativno nove tehnologije 3D printanja koja je općenito još uvijek skuplja od konvencionalnih postupaka, no i to se polagano mijenja jer vidimo da zadnjih godina se sve češće pojavljuju operacije u kojima se kliničari služe sa dentalnim vodicama.

LITERATURA

- [1] <https://www.thedentalgeek.com/2015/03/the-history-of-dental-implants/>
- [2] <https://pocketdentistry.com/1-implants-101-history-implant-design-parts-and-pieces>
- [3] https://hr.wikipedia.org/wiki/Zubni_implantat
- [4] <http://www.poliklinikabagatin.hr/Stomatologija/Zubni-implantati>
- [5] http://www.blaskovic.com/implantologija_prednosti_implantata.php
- [6] <https://www.berwynoralsurgery.com/blog/post/understanding-dental-implants.html>
- [7] <https://hr.wikipedia.org/wiki/Titanij>
- [8] <http://www.ceraroot.com/patients/zirconia-vs-titanium/>
- [9] <https://www.vccid.com/types-of-dental-implant-materials-titanium-vs-zirconia/>
- [10] https://en.wikipedia.org/wiki/Glassy_carbon
- [11] https://en.wikipedia.org/wiki/Cubic_zirconia
- [12] <https://www.ncbi.nlm.nih.gov/pmc/articles/PMC3722716/>
- [13] https://synapse.koreamed.org/ViewImage.php?Type=F&aid=476284&id=F1&afn=84_JKAP_52_4_366&fn=jkap-52-366-g001_0084JKAP
- [14] https://www.sfzg.unizg.hr/_download/repository/WEB_RADIOLOGIJA_U_IMPLANTOLOGIJI.pdf
- [15] <http://www.joionline.org/doi/full/10.1563/AAID-JOI-D-11-00018>
- [16] <http://www.dentalartscullman.com/wp-content/uploads/SICAT-Surgical-Guidenew.jpg>
- [17] <http://www.perioimplantadvisory.com/articles/2017/10/radiographic-guides-and-surgical-guide-stents-for-dental-implants-laboratory-fabrication-techniques.html>
- [18] <https://drstimac.com/blog/vaznost-ct-dijagnostike-u-stomatologiji/>
- [19] https://hr.wikipedia.org/wiki/Anatomski_izrazi_za_smje%C5%A1taj#/media/File:Human_anatomy_planes-HR.svg
- [20] https://hr.wikipedia.org/wiki/Ra%C4%8Dunalna_tomografija
- [21] https://encrypted-tbn0.gstatic.com/images?q=tbn:ANd9GcRike4mfSzjdd9BeoLVQsaqWY-KmCmt9u_s_DvIENsDdGB-aWGS
- [22] <http://www.dentalstudio-ruzevic.hr/usluge/implantologija/>
- [23] <https://www.dentsply.com/content/dam/dentsply/web/Implants/Franchise%20Content/1224091-SIMPLANT-Procedure-Manual-drsodw3-en-1406.pdf>

- [24] <https://www.arizonafamilydental.com/blog/prepare-dental-cone-beam-ct-scan/>
- [25] <http://sonda.sfzg.hr/wp-content/uploads/2015/04/Medojevi%C4%87-D.-et-al.-%E2%80%93-Cone-Beam-%E2%80%93-kompjutorizirana-tomografija.pdf>
- [26] <https://pocketdentistry.com/wp-content/uploads/285/c1-fig-00014.jpg>
- [27] <https://i.ytimg.com/vi/bhLeDteWniU/maxresdefault.jpg>
- [28] <http://sonda.sfzg.hr/wp-content/uploads/2015/04/Medojevi%C4%87-D.-et-al.-%E2%80%93-Cone-Beam-%E2%80%93-kompjutorizirana-tomografija.pdf>
- [29] https://portal.hok.hr:50443/brosure/45a_Brosura_AdTEC.pdf
- [30] http://www.bego.com/fileadmin/user_downloads/Mediathek/Fachartikel/2016/_EN/Lab_May_-_3Dprinting.pdf
- [31] <https://en.wikipedia.org/wiki/Stereolithography>
- [32] <https://www.ncbi.nlm.nih.gov/pmc/articles/PMC5554053/>
- [33] https://www.empa.ch/documents/147354/601833/SLM-Scheme2_570px.jpg/16c7082c-5a30-4f4c-a878-c55e82d2d183?t=1466189370593
- [34] https://www2.deloitte.com/content/dam/insights/us/articles/additive-manufacturing-3d-opportunity-in-aerospace/DUP_706_Figure1_AM_process_flow.jpg
- [35] Nikola Šimunić seminarski rad