

Izrada anatomskih 3D modela pomoću računalne tomografije

Malešić, Ivan

Undergraduate thesis / Završni rad

2016

Degree Grantor / Ustanova koja je dodijelila akademski / stručni stupanj: **Karlovac University of Applied Sciences / Veleučilište u Karlovcu**

Permanent link / Trajna poveznica: <https://um.nsk.hr/um:nbn:hr:128:638492>

Rights / Prava: [In copyright](#)/[Zaštićeno autorskim pravom.](#)

Download date / Datum preuzimanja: **2024-10-09**



VELEUČILIŠTE U KARLOVCU
Karlovac University of Applied Sciences

Repository / Repozitorij:

[Repository of Karlovac University of Applied Sciences - Institutional Repository](#)



zir.nsk.hr



DIGITALNI AKADEMSKI ARHIVI I REPOZITORIJI

VELEUČILIŠTE U KARLOVCU
STROJARSKI ODJEL
Stručni studij Strojарstva

Ivan Malešić

**IZRADA ANATOMSKIH 3D
MODELA POMOĆU
RAČUNALNE TOMOGRAFIJE**

Završni rad

Karlovac, 2016.

VELEUČILIŠTE U KARLOVCU
STROJARSKI ODJEL
Stručni studij Strojарstva

Ivan Malešić

**IZRADA ANATOMSKIH 3D
MODELA POMOĆU
RAČUNALNE TOMOGRAFIJE**

**Creating anatomical 3D models
based on computed tomography**

Završni rad

Mentor: Nikola Šimunić mag.ing.mech.

Karlovac, 2016.

Izjavljujem da sam ovaj rad izradio samostalno koristeći stečena znanja tijekom studija i navedenu literaturu.

Zahvaljujem se mentoru mag.inž.str Nikoli Šimuniću na odabiru teme i svojoj pomoći koju mi je pružio prilikom izrade završnog rada.

Ivan Malešić



VELEUČILIŠTE U KARLOVCU

Stručni studij: Strojarsva

Usmjerenje: Proizvodno Strojarsvo

Karlovac, 05.04.2016.

ZADATAK ZAVRŠNOG RADA

Student: **Ivan Malešić**

Matični broj: 00110610023

Naslov: **IZRADA ANATOMSKIH 3D MODELA POMOĆU RAČUNALNE TOMOGRAFIJE**

Opis zadatka:

Računalna tomografija jedna je od najvažnijih metoda u dijagnosticiranju brojnih bolesti, tumora, i tjelesnih oštećenja i kao takva, od neprocjenjive je važnosti za očuvanje zdravlja ljudske populacije. Na temelju snimaka CT/MRI/UV moguće je izraditi 3D model na računalu koji se koristi za edukaciju, planiranje operacija, izradu pacijentu prilagođenih kirurških naprava i sl.

Student u radu treba:

- Objasniti osnove računalne tomografije,
- Opisati dostupne alate za segmentaciju slike,
- Navesti područja primjene 3D modela dobivenih iz računalne tomografije,
- Izraditi praktični primjer 3D modela anatomije na temelju dobivene CT snimke.

Koristiti odgovarajuću dostupnu literaturu, priručnike i podatke.

Zadatak zadan:

Rok predaje rada:

Predviđeni datum obrane:

05.04.2016.

10.05.2016

20.05.2016

Mentor:

Predsjednik Ispitnog povjerenstva:

Nikola Šimunić, mag.ing.mech.

dr.sc.Tihomir Mihalić

SADRŽAJ

1. UVOD	1
1.1. Povijesni razvoj računalne tomografije	1
2. METODE DIGITALIZACIJE TIJELA	3
2.1. Apsorpcijske vrijednosti i vokseli	3
2.2. Računalna tomografija – CT	4
2.2.1. Razvoj uređaja za računalnu tomografiju	5
2.3. Magnetska rezonanca – MRI	8
2.4. Ultrazvuk - UZV	11
3. IZRADA RAČUNALNOG 3D MODELA.....	14
3.1. Osnove izrade 3D modela	14
3.2. Segmentacija slike.....	16
3.2.1. Podjela postupaka segmentacije.....	16
3.2.2. Segmentacija pragom (Thresholding)	16
3.2.3. Segmentacija klasterizacijom (Clustering).....	19
3.2.4. Segmentacija područja (Region)	20
3.2.5. Segmentacija granicom područja (Edge)	23
3.2.6. Segmentacija bazirana na neuronskim mrežama.....	26
3.3. Programski paketi za segmentiranje slike	29
3.3.1. Mimics Innovation Suite	29
3.3.2. 3D Slicer – open source.....	31
3.3.3. 3D Doctor.....	32
4. PRIMJENA 3D MODELA.....	33
4.1. Planiranje operacije	34
4.2. Simulacije strujanja i naprezanja.....	36
4.3. Izrada medicinskih pomagala i fiksatora.....	38
4.4. 3D modeli anatomije izrađeni aditivnom tehnologijom.....	41
4.4.1. Bioprintanje.....	41
4.4.2. Printanje ljudske kože	42
4.4.3. 3D printanje kostiju	43
4.4.4. 3D protetski udovi	44
4.5. Edukacija.....	45
5. PAKTIČNI PRIMJER IZRADA 3D MODELA IZ CT SNIMKE	46
5.1. Digitalizacija snimki.....	46
5.2. Segmentacija i kreiranje CAD modela.....	47
6. IZRADA FIZIČKOG 3D MODELA NA FDM UREĐAJU	53
6.1. Aditivna proizvodnja.....	53
6.2. Modeliranje topljenim depozitima	54
7. ZAKLJUČAK.....	60

POPIS SLIKA

Slika 1.	Prikaz vrijednosti sive skale CT-a.....	3
Slika 2.	Shematski prikaz uređaja za računalnu tomografiju.....	5
Slika 3.	Pet generacija razvoja uređaja za kompjuteriziranu tomografiju	7
Slika 4.	CT fotografija razlabavljene proteze kuka.....	7
Slika 5.	Izgled modernog CT uređaja	8
Slika 6.	Presjek MRI uređaja sa navedenim osnovnim dijelovima	9
Slika 7.	Primjer MRI presjeka abdomena	9
Slika 8.	Moderni MRI uređaj.....	11
Slika 9.	Prikaz modernog UV uređaja	12
Slika 10.	Primjer ultrazvuka abdomena (žučna vrećica).....	13
Slika 11.	Shematski prikaz transformacije 2D prikaza u 3D model	14
Slika 12.	Aktivnosti planiranja i izrade implantata uz pomoć rapid prototyping tehnologije po fazama	15
Slika 13.	Prikaz skupa ključnih varijabli kod postupka segmentacije određivanjem praga .	17
Slika 14.	Graf toka funkcije za segmentaciju određivanjem praga.....	18
Slika 15.	Prikaz skupa nekih varijabli kod postupka segmentacije bazirane na regijama...20	
Slika 16.	Dijagram toka funkcije za segmentaciju baziranu na regijama.....	21
Slika 17.	Prikaz originala i segmentirane slike metodom segmentacije područja	22
Slika 18.	Prikaz skupa varijabli kod postupka segmentacije pomoću traženja rubova	23
Slika 19.	Dijagram toka funkcije za segmentaciju pomoću traženja rubova	25
Slika 20.	Segmentacija granicom područja	25
Slika 21.	Prikaz varijabli kod postupka segmentacije bazirane na neuralnim mrežama.....	26
Slika 22.	Dijagram toka funkcije za segmentaciju pomoću neuronskih mreža	27
Slika 23.	Segmentirano koštano tkivo gornje čeljusti u programu Mimics Medical.....	30
Slika 24.	Model čeljusti u programu 3-Matic.....	30
Slika 25.	Izgled sučelja programa 3D Slicer	31
Slika 26.	Izgled sučelja i našeg modela u programu 3D Doctor.....	32
Slika 27.	Općeniti prikaz stvaranja 3D modela	33
Slika 28.	Segmentirana slika i 3D model kuka	34
Slika 29.	Odabir ravnine rezanja te prikaz uležištenja kuka.....	35
Slika 30.	Prikaz kontura mreže i simulacija uležištenja implantanta u bedrenu kost	35
Slika 31.	Prikaz dobivanja modela pluća iz CT snimke i simulacija protoka zraka	36
Slika 32.	Stalno strujanje u stentu kod aneurizme aorte.....	37
Slika 33.	Digitalni prikaz kosti u CAD-u	39
Slika 34.	Modeliranje pločice.....	39
Slika 35.	Cad model kosti sa ugrađenom pločicom	40
Slika 36.	a) Dio 3D printanog bubrega u procesu ubrizgavanja matičnih stanica,.....	42
Slika 37.	Primjer isprintanog modela kože	43
Slika 38.	Prikaz isprintanih kostiju glave sa ugrađenim implatantom	43
Slika 39.	Primjer isprintane potkoljenice.....	44
Slika 40.	Edukacijski model ljudskog torza.....	45
Slika 41.	Podatci o CT snimkama	46
Slika 42.	Prikaz procesa digitalizacije snimaka	47
Slika 43.	Sučelje sa preliminarnm modelom i histogramom	48
Slika 44.	Maska „bone“ definira koštano tkivo	48
Slika 45.	Proračunati 3D model.....	49
Slika 46.	Uklanjanje nepotrebnih dijelova na modelu	50
Slika 47.	Prikaz izbornika za zaglađivanje površine	50
Slika 48.	Izdvojeni 3D model gornje čeljusti	51
Slika 49.	Simulacija ispisa modela	55

Slika 50.	Postavke ispisa zadanog modela	56
Slika 51.	Prikaz izrade zadanog modela na FDM uređaju	56
Slika 52.	Prikaz printanja topljenog materijala FDM uređajem.....	57
Slika 53	Prikaz uređaja na kojem je izrađivan zadani model	58
Slika 54.	Gotovi 3D model	59

SAŽETAK

Tomografija je metoda stvaranja cjelovitih slika jednog ili više predmeta, koja koristi poprečne presjeke razmatranih objekata. Najčešća primjena tomografije je u području medicine. Objekti koji se u medicini promatraju različitim metodama tomografije (poput kostiju, tkiva, organa i drugo) najčešće se ne mogu vidjeti jednostavnom vizualnom metodom opažanja golim okom jer su smješteni u unutrašnjosti tijela. Razvojem računala znanost nam je omogućila sve bolji uvid u skrivene predjele ljudskog tijela. Računalna tomografija koristi računala za bržu i točniju analizu mnoštva dvodimenzionalnih slika dobivenih CT (računalna tomografija), MRI (magnetska rezonanca) ili UV (ultrazvučnim) postupcima snimanja koji se sjedinjuju i dobiva se trodimenzionalni prikaz objekta. Trodimenzionalni prikaz na računalu moguće je pretvoriti u model koji suvremenom tehnologijom aditivne proizvodnje možemo izraditi u čvrsti, vizualni objekt određenih karakteristika. Ovaj rad bavit će se proučavanjem izrade 3D modela iz jednostavnih dvodimenzionalnih slika nastalih nekom od metoda digitalizacije ljudskog tijela.

Ključne riječi: računalna tomografija, 3D model, segmentacija, aditivna proizvodnja

SUMMARY

Tomography is method of creating images of one or more objects, using cross section of observing objects. Most common tomography applications are in medical field. Objects that are observed in medicine by different methods of tomography (such as bones, tissues, organs, etc.) usually can not be seen simply by visually observation with the naked eye, because they are placed in a body's interior. Development of computer science has enabled us to see better inside hidden parts of human bodies. Computed tomography uses computers for faster and more accurate analysis of the many two-dimensional images obtained by CT (computed tomography), MRI (magnetic resonance imaging) or UV (ultrasound), that images are combined by computer and obtained as three-dimensional display of objects. This article deals with the study of the formation of 3D models from simple two-dimensional image generated by methods of digitalizing the human body .

Key words: computed tomography, 3D model, segmentation, additive manufacturing

1. UVOD

1.1. Povijesni razvoj računalne tomografije

Prva upotreba i začetci razvoja računalne tomografije vežu se za 70-te godine prošlog stoljeća, kada je britanski fizičar Godfrey Hounsfield uveo kompjutoriziranu tomografiju (engl.computerized tomography-CT) kao novu metodu za formiranje snimaka pomoću rendgenskih ili X zraka. Ovaj pronalazak mnogi smatraju najvećim napretkom u radiologiji od samog otkrića rendgenskih ili X zraka 1895. godine, tako da je za ovo otkriće dr. Hounsfield zajedno s prof. A.M. Cormackom 1979. godine primio Nobelovu nagradu iz područja medicine. Osnovna i revolucionarna zamisao dr. Hounsfielda bila je da se mjerenjem jačine, odnosno slabljenja rendgenskih zraka nakon prolaska kroz tijelo bolesnika mogu dobiti informacije o svim dijelovima tijela koji "stoje" na putu tim zrakama. Takozvanim multidirektnim skeniranjem putem rendgenske cijevi i dolaskom oslabljenih RTG zraka na detektore dobiva se mnoštvo podataka, za čije su interpretiranje potrebna komplicirana matematička rješenja, koja je omogućio daljni napredak računalne tehnologije. Dobivene informacije zatim se kompjuterski pretvaraju u trodimenzionalnu sliku, odnosno seriju dvodimenzionalnih aksijalnih ili poprečnih slojeva. Prvi pregled kompjutoriziranom tomografijom napravljen je u travnju 1972. godine na Britanskom institutu za radiologiju, nakon čega je vijest o novoj dijagnostičkoj metodi munjevito obišla svijet. Tijekom 70-ih godina 20. stoljeća CT se koristio isključivo za pregled mozga. Ubrzo, već krajem 70-ih godina, CT se počinje koristiti i za dijagnostiku organa u trbušnoj šupljini, a zatim i organa unutar prsnoga koša. Tijekom idućih desetljeća osnovni model CT uređaja postupno je usavršavan s ciljem da snimke budu što jasnije, odnosno da se poboljša kontrastna i prostorna rezolucija tkiva. Pri tome je bilo veoma važno natjecanje s magnetskom rezonancijom (MR), konkurentskom dijagnostičkom metodom koja je nastala krajem 70-ih godina prošloga stoljeća. Napredak radiologijske i kompjuterske tehnologije omogućio je slikovni prikaz mnogobrojnih presjeka kroz razna područja ljudskog tijela u vrlo kratkom vremenu koje se mjeri desetinkama sekunde. Višeslojna kompjuterska tomografija (MSCT) ostvarila je detaljan anatomske prikaz presjeka ljudskog tijela uz značajno smanjenje izloženost zračenju, a kompjuterska rekonstrukcija snimanih presjeka u tri dimenzije omogućila je prostornu analize snimanog područja. Paralelno sa navedenim metodama razvijala još jedna metoda snimanja tijela a to je ultrazvuk. Oko 1947. godine doktor George Ludwig je sa timom svojih suradnika prvi snimio i opisao razliku brzina prolaska zvuka kroz različita tkiva i organe kod životinja, a nedugo poslije škotski znanstvenik Ian Donald izumio

je i unaprijedio mnoštvo uređaja koji su se koristili za dijagnostiku i patologiju trudnoće. Tijekom Drugog svjetskog rata, razvijao je tehnologiju radara i sonara, a postao je poznat oko 1950. godine kada je susreo pacijenticu s neoperabilnim tumorom u trbušnoj šupljini. Pregledom žene svojim novim uređajem otkrio je da je neoperabilni tumor zapravo cista jajnika, te je žena uspješno operirana. Nedugo zatim postao je „otac“ ginekoloških ultrazvučnih tehnika. Također, izumitelj je B-mode (2D mode) ultrazvuka. U 50-tim i 60-tim godinama prošlog stoljeća Douglas Howry i Joseph Holmes poboljšali su tehnologiju B-moda ultrazvuka. Do tada, pacijent je morao biti potopljen u vodu kako bi se uspješno izveo ultrazvučni pregled. Izumom ultrazvučne sonde koja je bila u potpunosti u kontaktu s pacijentom otvoren je put razvoju ultrazvučnih sustava koji se i danas koriste. Doktori John Wild i John Reid modificirali su standardne ultrazvučne sustave te su stvorili B-mode sa sondom koja se može „ljuljati“ u različitim smjerovima kako bi se dobili različiti kutovi što je bilo posebno važno tijekom pregleda dojke. Razvojem elektronike i računala današnji ultrazvučni sustavi potpuno se razlikuju od povijesnih, ali cilj je ostao isti – dobiti što bolju dijagnozu te poboljšati zdravlje ljudi.

Danas je računalna tomografija jedna od najvažnijih metoda u dijagnosticiranju brojnih bolesti, tumora, i unutartjelesnih oštećenja i kao takva, od neprocijenjive je važnosti za očuvanje zdravlja ljudske populacije. Zbog toga, možemo očekivat i daljni razvoj ovih metoda i sve širu primjenu sa boljim dijagnostičkim rezultatima.

2. METODE DIGITALIZACIJE TIJELA

Postoji nekoliko metoda kojima možemo bez operativnih zahvata zaviriti u unutrašnjost našeg tijela, a to su CT (engl. Computed tomography), MRI (engl. Magnetic resonance imaging) i UV snimkama. Postoji dosta razlika između ovih metoda, stoga će svaka u narednom tekstu biti analizirana.

2.1. Apsorpcijske vrijednosti i vokseli

Apsorpcijske vrijednosti relativne gustoće struktura na CT-u uređaju izražavaju se nestandardnom mjernom jedinicom *hounsfield* (HU), odnosno u literaturi se još koristi naziv CT broj. Jedinice su tako nazvane u čast Sir Godfreya Hounsfielda izumitelja računalne tomografije. Apsorpcijske vrijednosti pokazuju se u sivim nijansama od bijele do crne boje na monitoru u rasponu hounsfieldovih apsorpcijskih vrijednosti od -1 000 do + 3 074 HU. Apsorpcijska vrijednost vode iznosi 0 HU. Tako zrak mjeri - 150 HU, masno tkivo od -10 do -150 HU, tekućina od 0 do + 15 HU, čvrsto tkivo od +30 do + 90 HU, kalcij i kosti +150 do +700 HU i metalna strana tijela + 1 000 HU jedinica. Iako mjerenje u HU jedinicama nije u potpunosti precizno mjerenje gustoće, ono u pravilu omogućava procjenu građe patoloških promjena u smislu preciznog razlikovanja masnog, čvrstog tkiva i cističnih promjena.



Slika 1. Prikaz vrijednosti sive skale CT-a [1]

Na slici 1 je prikazan opseg vrijednosti područja koje se kreće od okvirno -1024 za zrak do okvirne vrijednosti 3000 za zubnu lamelu. U području srednje vrijednosti nalazi se voda, mišićno tkivo i kosti. Hounsfieldov broj (HU) definiran je koeficijentom gušenja rendgenskog zračenja dok prolazi kroz tkivo odnosno objekt. Na osnovi navedenoga možemo definirati slijedeći izraz:

$$HU = k_0 \frac{\mu - \mu_w}{\mu_w} \quad (1)$$

gdje je:

μ – koeficijent gušenja rendgenskog zračenja za određenu vrstu tkiva

μ_w – koeficijent gušenja vode

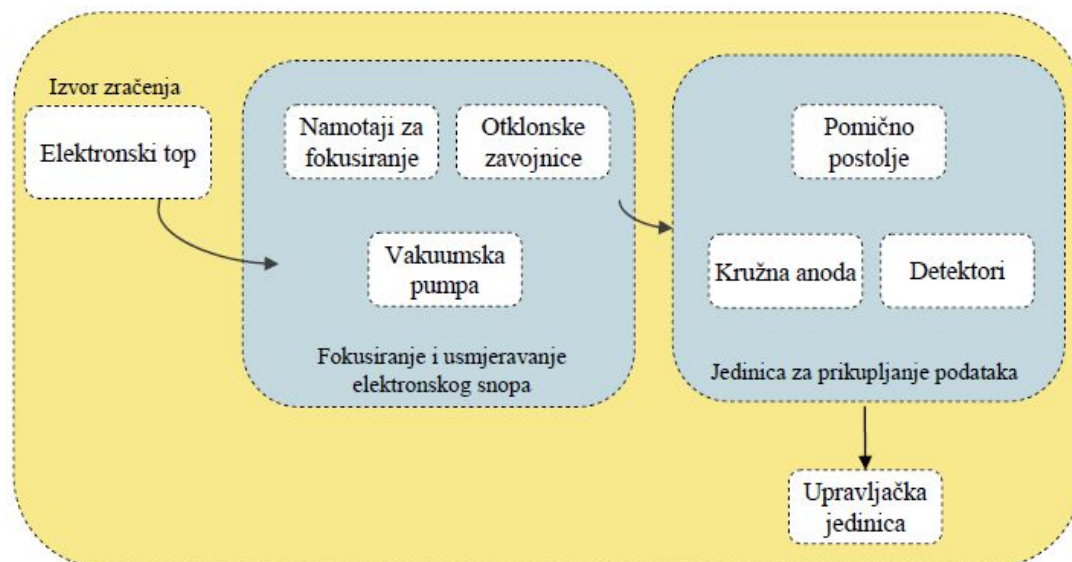
k_0 – koeficijent vrijednosti, obično oko 1000 na razini gustoće kostiju

Voksel (engl. Voxel, od riječi volumetric i pixel, u prijevodu volumenski piksel) u trodimenzionoj grafici predstavlja najmanji dio trodimenzionog prostora neke scene, koji se može obrađivati ili prikazati. Voksel predstavlja jedan uzorak ili podatkovnu točku, na pravilno raspoređenoj trodimenzionalnu mrežu. Ova podatkovna točka može se sastojati od jednog podatka, kao što je neprozirnost ili više podataka, kao što je boja. Ovisno o vrsti podataka i namjeni korištenja, nedostajuća informacije mogu se rekonstruirati i približno odrediti putem interpolacije. Može se napraviti analogija između vokseli i pikseli: dok voksel predstavlja dio trodimenzionog prostora kome se mogu dati boja i druge osobine, na isti način piksel predstavlja dio dvodimenzionalne slike. Vokseli često ne sadrže informaciju o svojim apsolutnim koordinatama u prostoru, već relativne koordinate u odnosu na druge voksele. Primjenu nalaze kod medija za predstavljanje trodimenzionalne slike.

2.2. Računalna tomografija – CT

CT (engl. Computed tomography), računalna tomografija, računalna je rekonstrukcija tomografirane ravnine tijela. To je slikovna radiološka metoda koja nam daje slojevni prikaz pregledavanog dijela tijela, a za nastanak slike rabi se ionizirajuće rendgensko zračenje. Princip rada temelji se na slabljenju ili atenuaciji rendgenskih zraka prolaskom kroz snimani dio tijela, do čega dolazi zbog apsorpcije i rasapa rendgenskih zraka. To slabljenje RTG zraka se izražava tako zvanim koeficijentom apsorpcije, a on ovisi o atomskom broju i elektronskoj gustoći tkiva, te energiji RTG zraka. Što je veći atomski broj i gustoća elektrona snimanog tkiva, to je veći koeficijent apsorpcije. Nakon prolaska kroz tkiva različitih organa, oslabljeno zračenje pada na detektore koji ga pretvaraju u električne signale proporcionalne

atenuaciji snimanog objekta. Iz niza takvih projekcija nastalih za vrijeme rotacije RTG cijevi i detektora, složenim matematičkim algoritmima uz pomoć računala rekonstruira se slika objekta i prikazuje na ekranu u obliku skupine podataka sastavljene od pixela.



Slika 2. Shematski prikaz uređaja za računalnu tomografiju [2]

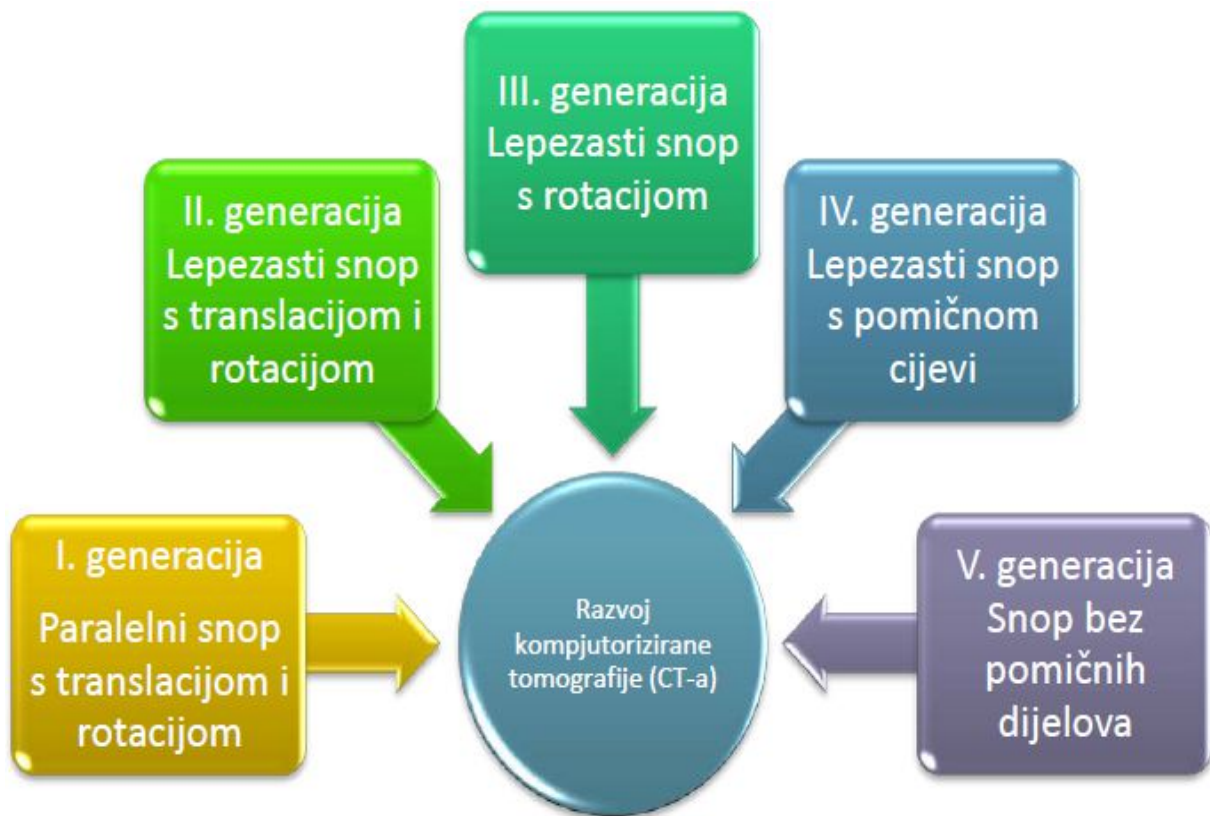
Na shematskom prikazu (slika 2) vidljivo je da se kao izvor zračenja koristi elektronski top. Elektronske zrake prolaze kroz tunel gdje se fokusiraju pomoću specijalno izvedenih namotaja i usmjeravaju otklonskim zavojnicama prema jedinici za prikupljanje podataka. Jedinica za prikupljanje podataka povezana je s računalnim sustavom gdje se dobiveni podaci prikupljaju i obrađuju. Ukupno trajanje snimanja, s rekonstrukcijom i 3D vizualizacijom traje desetak minuta. Ovaj uređaj se sastoji od nekoliko cjelina: *upravljačka jedinica* povezana s računalnim sustavom, *pomično postolje* na kojem stoje preparati za skeniranje te *izvora ionizirajućeg zračenja*.

2.2.1. Razvoj uređaja za računalnu tomografiju

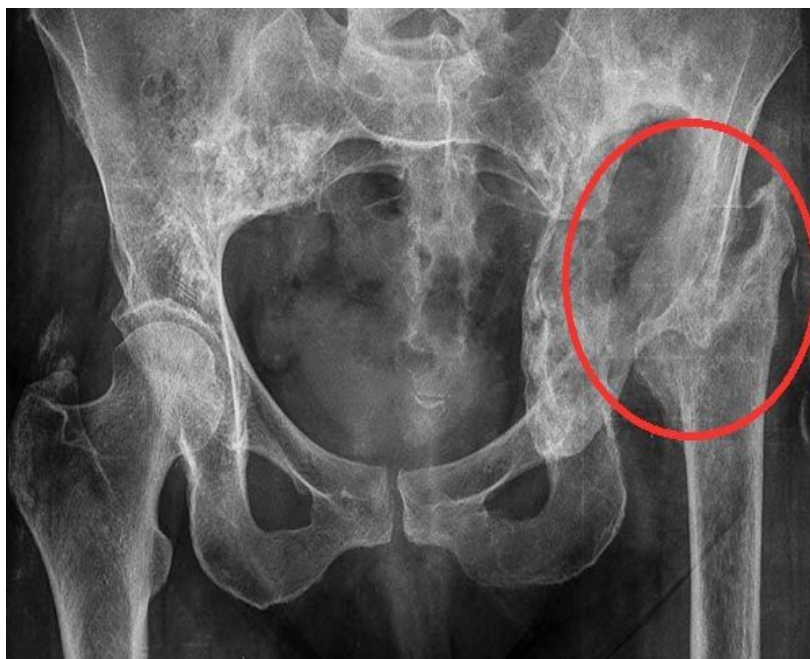Tehnika rentgenske tomografije poznata je od sredine 1930.-tih godina prošlog stoljeća. Relativno jednostavan način funkcioniranja na principu paralelnog pomicanja rentgenske cijevi s jedne strane i kasete s filmom s druge strane davao je u usporedbi s današnjim modernim principom debele presjeka i slabu kvalitetu snimke u frontalnoj ravnini. Za poboljšanje kvalitete dobivenih snimki, prvenstveno poboljšanje oštine i kontrasta trebalo je pričekati snažniji tehnološki razvoj računalne opreme. Do tada su se na dobivenim snimkama jasno razaznavala tvrda tkiva, no granice mekih tkiva poput primjerice mozga nije

bilo moguće jasno razaznati. Hounsfield je predloženu metodu uspješno tehnološki realizirao i tako je na osnovi suradnje sa A.M. Comackom nastao temelj današnje moderne računalne tomografije.

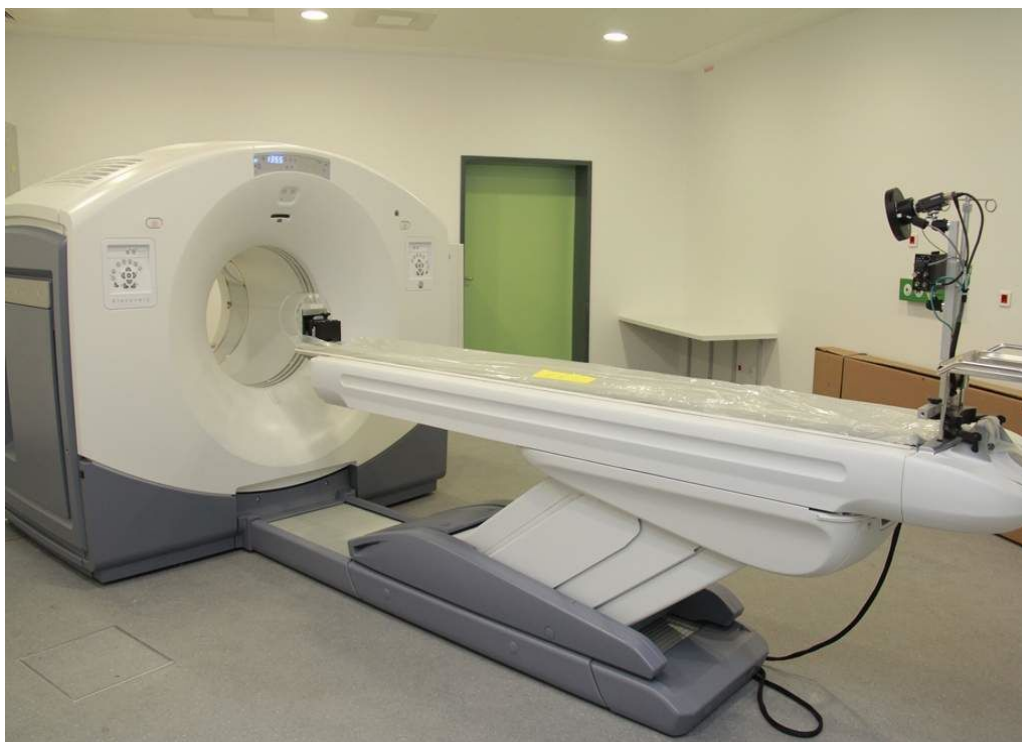Razvoj modernih uređaja za računalnu tomografiju možemo podijeliti s obzirom na tehničke karakteristike, na pet faza kako je to prikazano na slici 3. *Prva generacija* CT uređaja koji su instalirani početkom 1970. – tih godina odvijala se paralelna rotacija izvora zračenja s paralelnim snopom te translacija i rotacija detektora zračenja. Prva generacija uređaja radila je na principu jedan izvor zračenja – jedan detektor. Prosječno trajanje snimanja bez ostalih vremena poput pripreme stroja, pripreme pacijenta i obrade podataka iznosilo je $t_{CTsnimanja} = 3 - 5$ min. U *drugoj generaciji* promijenjena je geometrijska forma snopa iz paralelne u lepezastu te je povećan broj detektora zračenja. U drugoj generaciji na jedan izvor zračenja dolazi niz detektora. Uvođenjem niza detektora podigla se kvaliteta i preciznost dobivene snimke. Paralelno s izvorom zračenja rotiraju se i transliraju detektori. Nakon uvedenih poboljšanja smanjilo se i očekivano trajanje prosječnog snimanja bez ostalih vremena na $t_{CTsnimanja} = 0,3 - 1$ min. *Treća generacija* ima samo jedan izvor zračenja i niz postavljenih detektora, koji prilikom snimanja svi zajedno vrše rotaciju. Prosječno očekivano trajanje snimanja s uređajima koji pripadaju trećoj generaciji iznosi $t_{CTsnimanja} = 0,08 - 0,2$ min. *Četvrta generacija* uređaja za kompjuteriziranu tomografiju također koristi ionizirajuće zračenje u lepezastom snopu koji vrši rotaciju dok su fiksni detektori smješteni po cijelom obodu kruga. U ovoj generaciji prosječno očekivano trajanje snimanja iznosi tek nekoliko sekundi. Konačna *peti generacija* u koju spadaju najmoderniji CT uređaji nema pokretnih dijelova izvora zračenja niti pokretnih detektorskih dijelova. Pomoću otklonskih zavojnica mlaz elektrona kruži po anodama smještenim u krugu. Očekivano prosječno trajanje snimanja iznosi $t_{CTsnimanja} = 0,1$ s. Na prikazana vremena potrebno je dodati vremena pripreme i raspore CT uređaja t_{CTpz} , vrijeme potrebno za učitavanje podatka $t_{CTpodataka}$ iz uređaja u upravljačku jedinicu te dodatno vrijeme $t_{CTdodatno}$. [2]



Slika 3. Pet generacija razvoja uređaja za kompjuteriziranu tomografiju [2]



Slika 4. CT fotografija razlabavljene proteze kuka



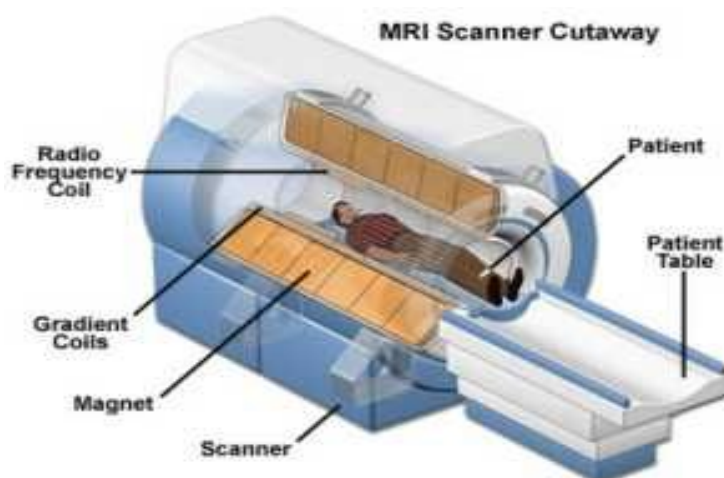
Slika 5. Izgled modernog CT uređaja [3]

Primjena i prednosti CT metoda su: brz način dobivanja velikog broja informacija o tkivima i strukturama, mogućnost prikaza koštanog tkiva, mekotkivnih struktura i krvnih žila zajedno. Pregled je moguće provesti i kod bolesnika koji imaju metalne predmete u tijelu (na primjer elektrostimulator srca, zglobne proteze, osteosintetski materijal) i manje je osjetljiv na pomicanje pacijenta od MR-a. Osnovni i najveći nedostatak je taj što se prečestom CT dijagnostikom tijelo izlaže opasnosti od zračenja koje može izazvati određene nuspojave.

2.3. Magnetska rezonanca – MRI

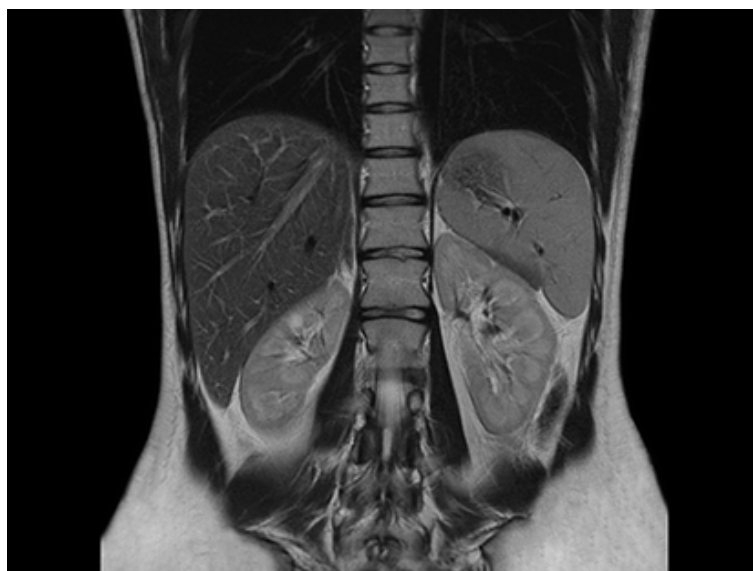MRI (Magnetic resonance imaging) ili laički rečeno magnetska rezonanca je neinvazivna radiološka dijagnostička pretraga sa slojevnim prikazom tijela. Za nastanak slike kod MR koristi se snažno magnetsko polje u koje se smješta pacijent, radiofrekventni valovi koji daju energiju, te računala pomoću kojih dobivamo jasnu sliku organa, mekog tkiva, kostiju i zglobova i drugo. Pri MR snimanju, tijelo je smješteno u magnetskom polju koje djeluje na dijelove stanica tkiva (na protone) slažući ih u određeni red. Radiofrekventni val iz uređaja prenosi energiju tim protonima, pomiče ih iz položaja ravnoteže. Nakon prestanka

djelovanja tog vala, protoni se vraćaju u ravnotežu i pri tome predaju višak energije okolini. Tu energiju prima MR uređaj, a u računalu uređaja se pretvara u sliku.



Slika 6. Presjek MRI uređaja sa navedenim osnovnim dijelovima [4]

U oslikavanju magnetskom rezonancijom ne koristimo se ionizirajućim zračenjem (npr. kao kod rendgenskog snimanja). MR snimanje omogućuje bolji uvid u pojedine dijelove tijela i promjene uvjetovane različitim bolestima od onog dobivenog drugim radiološkim pretragama kao što su rendgensko snimanje, ili ultrazvučna dijagnostika.



Slika 7. Primjer MRI presjeka abdomena [5]

Postoje dvije osnovne podjele MR uređaja, a to su podjela prema jačini magnetskog polja, i podjela prema vrsti magneta koji se koristi.

Prema jačini magnetskog polja uređaje za MR snimanje dijele se na:

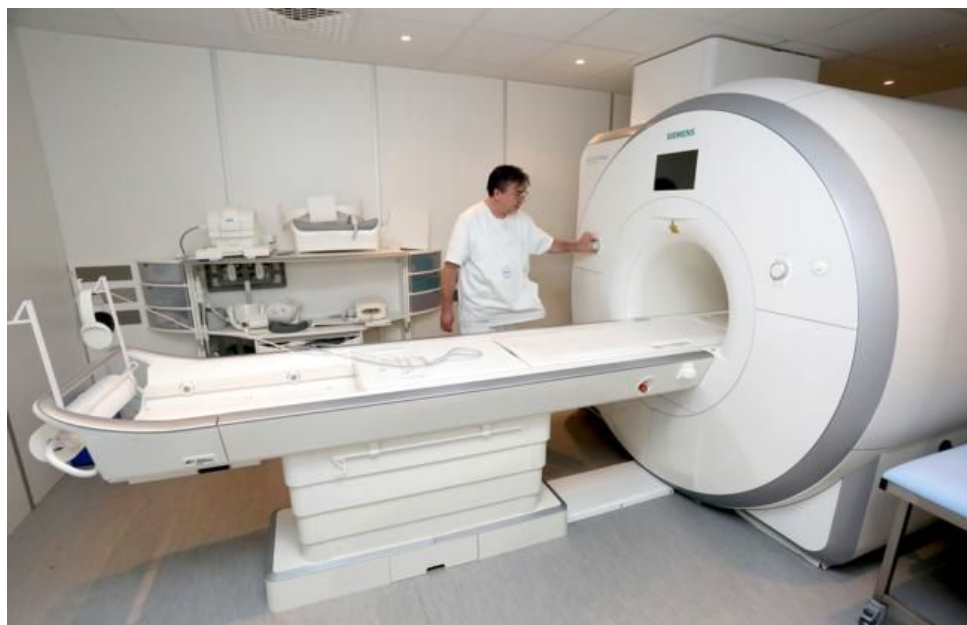- Niske jačine polja - do 0.5 T
- Srednje jačine polja - 0.5 T do 1 T
- Visoke jačine polja - 1 T i više (1.5 T, 2 T, 3 T, 7 T, ...)

Za usporedbu, Zemljino magnetno polje je 50 μ T.

T- „tesla“ je jedinica koja označava jakost magnetskog polja.

Prema vrsti magneta, MR uređaje dijelimo na:

- a) Rezistivne (otporničke) magnete - polje se dobija protjecanjem jakih struja kroz posebne zavojnice. Ovi uređaji se zbog niza problema u konstrukciji i korištenju više ne koriste i ne proizvode.
- b) Permanentni magnet je građen od posebnog oblika željezne prašine - feromagneta. Kod ovih je uređaja vrlo teško (zbog karakteristika samog materijala) postići dovoljno homogena polja jača od 0.4 T. Ipak vrlo su dugotrajni, jeftini za korištenje, pouzdani i danas sa dobrim osobinama. Vrlo su tihi i udobni za pacijente (nazivaju se i "otvoreni"). Posebno su poznati kao pogodni za intervencijske zahvate. Magnetsko polje kod njih nije moguće isključiti.
- c) Supravodljivi magneti - podobni za postizanje vrlo jakih i homogenih polja (i do 9 T) pa su, uprkos visokoj cijeni (nabave i održavanja), vrlo popularni i česti. Polje se postiže proticanjem struje kroz zavojnicu supravodljivog materijala na vrlo niskim temperaturama, npr. uronjenu u tekući helij. Zbog jakog polja proizvode dosta buke prilikom snimanja, a uvijeti snimanja i rada su im nešto strožiji nego kod permanentnih. [6]



Slika 8. Moderni MRI uređaj [7]

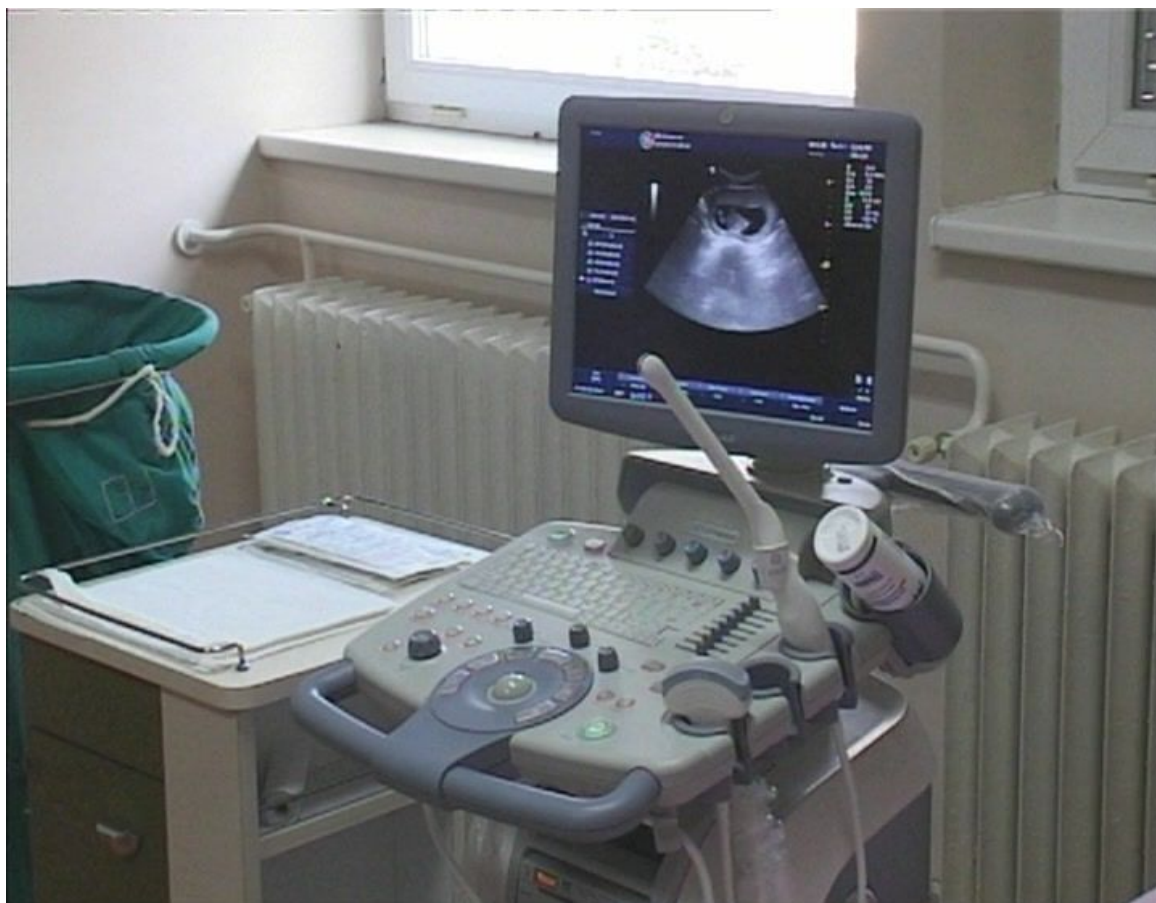Prednosti MRI-a:

MR je radiološka metoda oslikavanja koja za nastanak slike ne koristi ionizirajuće zračenje, s tim u vezi praktički nije štetna za zdravlje. Omogućuje nam dobar prikaz mekothkivnih struktura tijela (mišići, ligamenti, tetive, živci), te bolje razlikovanje normalnog od patološki promijenjenog tkiva. Također, još jedna od prednosti ove metode snimanja je u tome što omogućuje vizualizaciju prijeloma kosti kada se ona još ne vidi na RTG snimkama (posebice u slučaju prijeloma zamora), a vizualizira i koštano natučenje.

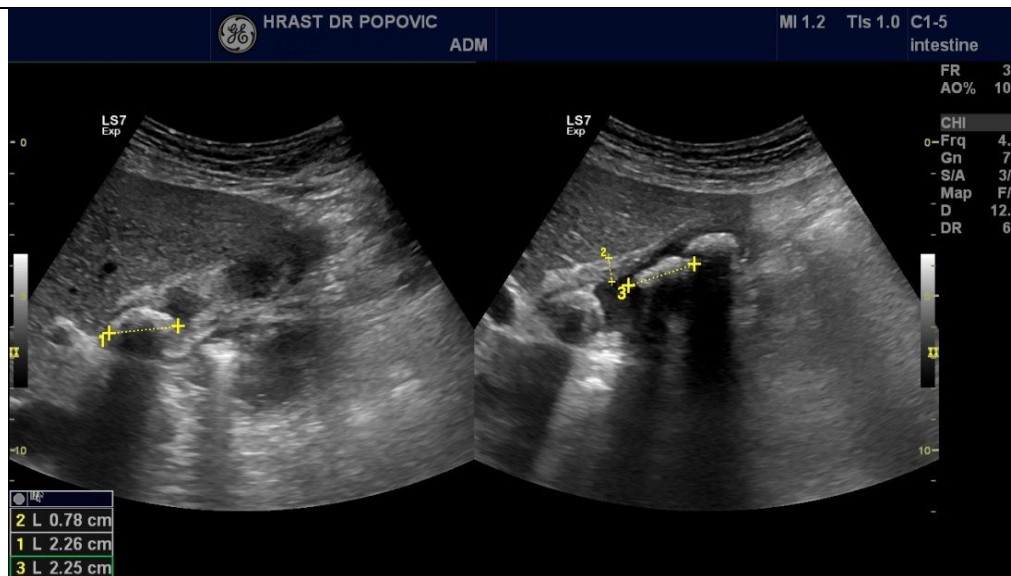
2.4. Ultrazvuk - UZV

Ultrazvučna dijagnostika ili ultrasonografija (UV ili UZV) radiološka je metoda oslikavanja koja koristi ultrazvučne valove visoke frekvencije za dobivanje slike. UZV uređaj sastoji se od konzole sa računalom, monitorom i sondi kojima se pregledava tijelo. Sonde su maleni, poput četke oblikovani dijelovi UV uređaja, koje pregledavač drži u ruci i kojom prelazi po površini pacijentovog tijela. Sonda je kabelom spojena sa uređajem. Služi za slanje visokofrekventnih ultrazvučnih valova u tijelo pacijenta i primanje odbijenih valova iz tijela pacijenta. UV pregled je zasnovan na istom principu na kojem rade i ultrazvučni sonari koji se koriste na brodovima za otkrivanje jata riba ili podmornica. Ultrazvučna sonda proizvodi valove koje odašilje u tijelo pacijenta. Ti valovi se odbijaju od organa i vraćaju se u

sondu. Mjereći te valove možemo odrediti koliko je udaljen objekt, koliko je velik, kakve su mu konture, kakva mu je struktura i drugo. Sliku tih objekata (organa) prikazujemo na zaslonu uređaja. Ta slika je slika u stvarnom vremenu, odnosno pokazuje organe u gibanju. U medicini se UV koristi za otkrivanje promjena u izgledu organa i tkiva, te za otkrivanje abnormalnih tvorbi poput tumora. [8] Na slici 9 prikazan je moderni UV uređaj kojeg danas posjeduju brojne ordinacije, a nezaobilazan je kod ginekoloških pregleda.



Slika 9. Prikaz modernog UV uređaja [9]



Slika 10. Primjer ultrazvuka abdomena (žučna vrećica) [10]

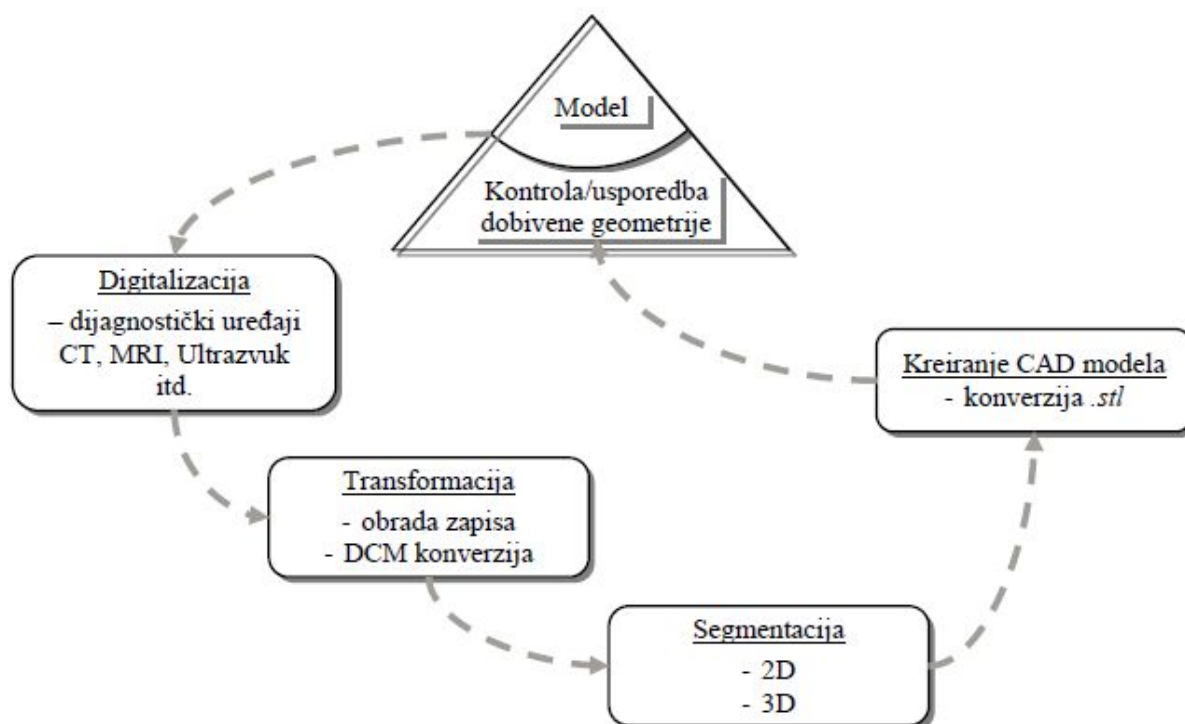
Prednosti i nedostaci UV dijagnostike :

UV je široko dostupna metoda, jednostavna za korištenje i znatno jeftinija od ostalih metoda oslikavanja tijela, te pokazuje mekotkivne strukture koje ne vidimo na RTG snimci. Moderni UZV uređaji imaju visoku rezoluciju pa gotovo da pokazuju mikroskopsku strukturu tkiva. Također, UV ne koristi ionizirajuće zračenje stoga nema nikakvih nuspojava ili bilo kakvog štetnog utjecaja na ljudsko zravlje. UZV daje sliku u stvarnom vremenu pa prikazuje kretanje organa i pogodna je metoda za intervencijske zahvate (punkcije, injeciranje lijekova i dr.). Jedini nedostatak ove metode je što ultrazvučni valovi teško prodiru kroz kost, pa prikazuje isključivo vanjsku konturu kosti. Za prikaz unutamje strukture kosti ili unutrašnjosti zglobova koristimo druge radiološke metode oslikavanja, prvenstveno MR.

3. IZRADA RAČUNALNOG 3D MODELA

3.1. Osnove izrade 3D modela

Stvaranje 3D modela na temelju medicinskih snimaka pacijenata koristi se da bi se što kvalitetnije pratio razvoj bolesti, odredila dijagnostika i liječenje pacijenata. Bitno je da stvoreni modeli budu u što većoj sličnosti stvarnom organu ili stranom tkivu. Kako bi se 2D skup podataka dobiven pomoću CT ili MR uređaja mogao transformirati u volumenski 3D prikaz potrebno je proći kroz složenu proceduru. Postupak je samo djelomično standardiziran iz razloga jer ovisi o kombinaciji korištenih uređaja, snimljenom materijalu te korištenim računalnim metodama. Iz prikaza na slici 11, vidljivo je područje u kojem se izvršava transformacija niza 2D slika u jedinstveni trodimenzionalni model.



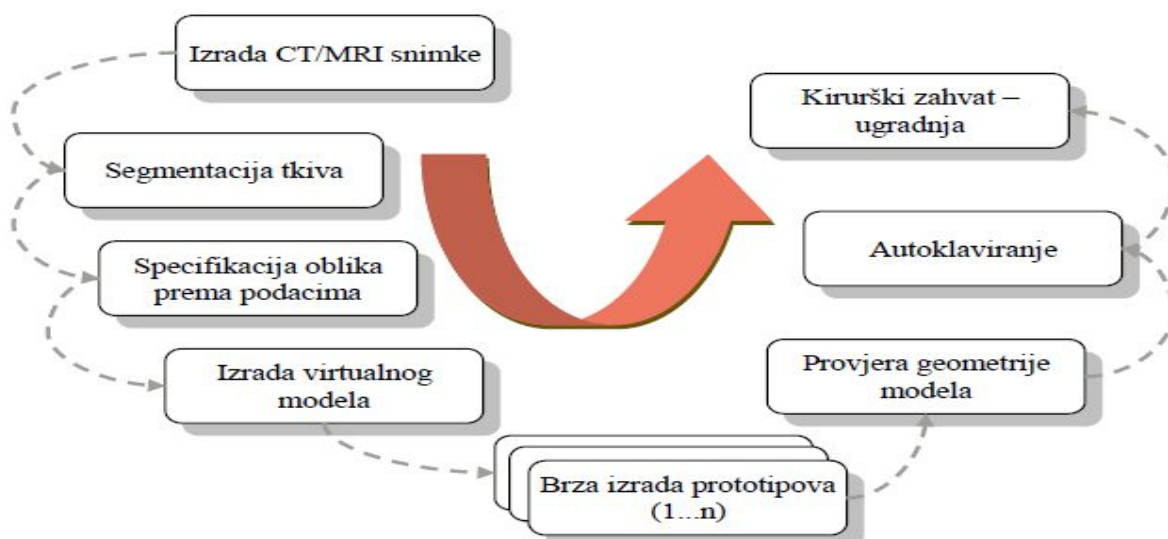
Slika 11. Shematski prikaz transformacije 2D prikaza u 3D model [2]

Kako bi se dobio trodimenzionalni prikaz na osnovi primjene računalne tomografije (CT) potrebno je napisati programsko rješenje i projektirati računalno sučelje (eng. GUI) za potrebe projektiranja procesa.

Radi lakše razmjene i analize podatkovnih zapisa između strojeva različitih proizvođača medicinske opreme, napravljena je standardizacija zapisa. Naziv DICOM (engl.

Digital Imaging and Communications in Medicine) ili DCM, prema prijevodu s engleskog jezika označava datoteku koja sadrži digitalni zapis i služi za potrebe komunikacije u medicini. Sve do početka korištenja DICOM standarda postojalo je nekoliko različitih vrsta zapisa koji nisu bili međusobno kompatibilni što je uvelike otežavalo razmjenu podataka i otežavalo razvoj programskih rješenja. Česta pojava bila je nekompatibilnost uređaja različitih generacija unutar laboratorija i ustanova. Kako bi se izbjegli problemi s kompatibilnošću, DICOM struktura datoteke je definirana prema preporukama Nacionalnog udruženja proizvođača elektroničke opreme kao i Američkog radiološkog udruženja.

Kako je prikazano na slici 12, nakon dobivene snimke na jednom od uređaja za medicinsku dijagnostiku poput CT, MRI uređaja ili ultrazvuka, slijedi faza u kojoj se podaci segmentiraju. Slijedi specifikacija oblika prema dobivenim podacima i iskaz u standardnom formatu. Iduća faza sastoji se od izrade virtualnog modela u nekoj od CAD/CAM aplikacija. Po završetku izrade računalnog modela vrši se izrada prototipa na stroju za brzu izradu prototipova. Kako je riječ o biomedicinskim implantatima sužen je izbor strojeva i materijala. Naime implantat bilo koje vrste, trajni ili privremeni, mora biti izrađen od isključivo biokompatibilnog materijala. Nakon izvršene provjere, implantat je potrebno autoklavirati kako bi se pripremio za ugradnju putem kirurškog zahvata. Postupak autoklavliranja spada u jednu od metoda sterilizacije. Odlikuje ga visoka učinkovitost jer se njegovom provedbom efikasno uništavaju širi spektri primjerice vegetativnih i sporogenih oblika bakterija.



Slika 12. Aktivnosti planiranja i izrade implantata uz pomoć rapid prototyping tehnologije po fazama [2]

3.2. Segmentacija slike

Nakon pretvaranja slike u DICOM datoteke, potrebno je segmentirati sliku. Segmentacija je postupak kojim se slika dijeli na područja sa sličnim atributima (pixelima) od kojih se najčešće koristi osvjetljenje, kod monokromatskih slika ili boja, kod slika u boji. Osim toga, mogu se koristiti i brojna druga obilježja kao što su: rubovi, mjere, teksture itd. Ručne segmentacije su dugotrajne i subjektivne, pa se javlja sve veća potreba za bržim i uspješnijim automatskim segmentacijama računalom.

3.2.1. Podjela postupaka segmentacije

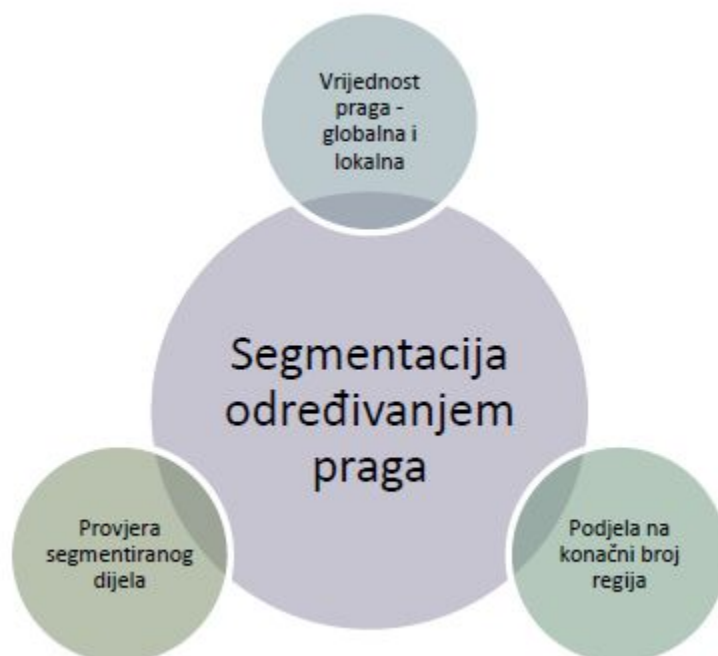U literaturi se mogu naći različite podjele kada su u pitanju tehnike koje se primjenjuju pri segmentaciji slika. Međutim, kada se govori o osnovnoj podjeli, izdvajaju se dvije najčešće korištene tehnike: pronalaženje rubova – izdvajanje samo onih piksela koji pripadaju rubovima objekata, i izdvajanje regija – izdvajanje cijelog objekta od pozadine. Za bolje razumijevanje pojma segmentacije u daljnjem sadržaju izdvojiti će se i objasniti neke najvažnije metode segmentiranja slike.

- a) segmentacija pragom
- b) segmentacija klasterizacijom
- c) segmentacija područja
- d) segmentacija granicom područja
- e) segmentacija bazirana na neuronskim mrežama

3.2.2. Segmentacija pragom (Thresholding)

Segmentacija pomoću praga predstavlja grupu metoda zasnovanih na usporedbi osvjetljenosti piksela sa jednim ili više pragova, pa u tom slučaju imamo segmentaciju sa jednim i segmentaciju sa više pragova. Ukoliko imamo slike u boji tada se radi o usporedbi boje između piksela. Segmentacija sa jednim pragom predstavlja najjednostavniji vid segmentacije i njegova osnovna primjena je za odvajanje objekta od pozadine, ukoliko pozadina ima uniformnu osvjetljenost (boju) koja se razlikuje od objekta. Ovakav način segmentacije se može primjeniti, na primjer, kod izdvajanja pisanog ili štampanog teksta, analize nekih biomedicinskih slika, itd. Segmentacija sa više pragova je metoda koju je pogodno koristiti u slučaju kada imamo scene sa više različitih objekata. S obzirom na

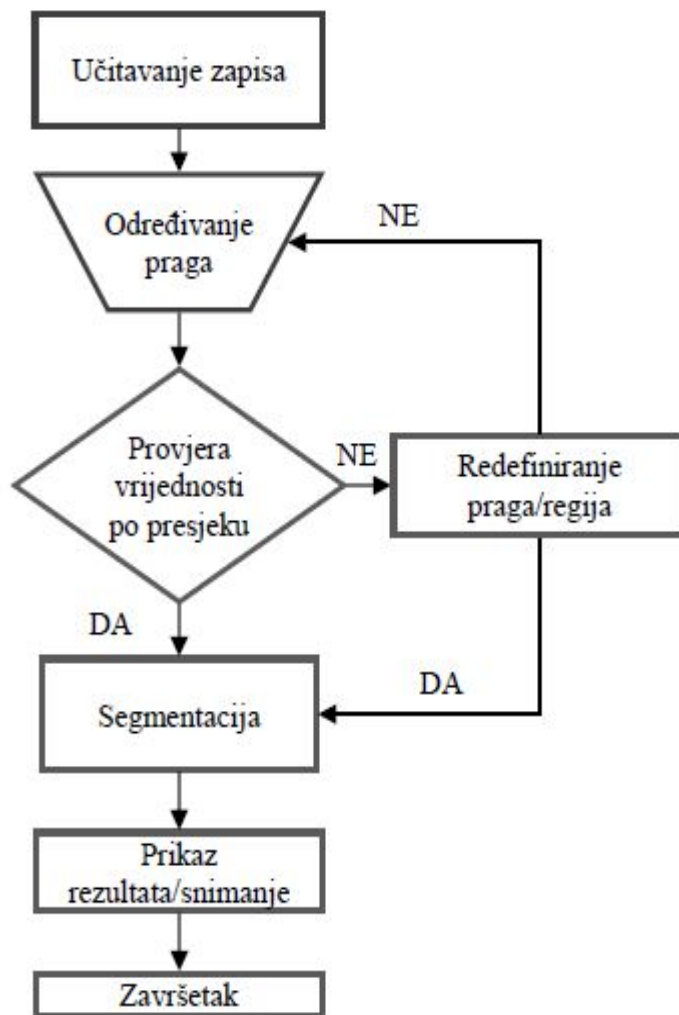
spomenutu jednostavnost metode, računalna implementacija ne zahtijeva velike procesorske resurse kao ni veliku količinu radne memorije. [12] Slika 13 prikazuje skup ključnih varijabli kod postupka segmentacije pragom.



Slika 13. Prikaz skupa ključnih varijabli kod postupka segmentacije određivanjem praga [2]

Kako je prikazano na slici 13, kod segmentacije određivanjem praga ključne su slijedeće varijable:

- vrijednost praga,
- podjela na konačni broj regija,
- provjera segmentiranog dijela [2]



Slika 14. Graf toka funkcije za segmentaciju određivanjem praga [2]

Kako je prikazano na grafu (slika 14) na početku se vrši učitavanje slikovnog zapisa bilo pojedinačno ili u nizu kada se radi s CT–om ili MRI–jem. Slijedi određivanje praga i to za cijelo područje ili parcijalno za različite dijelove slike kako je prije napomenuto. Idući korak je provjera vrijednosti po presjeku. Ako je odabrana zadovoljavajuća vrijednost, odnosno vrijednosti u slučaju parcijalnih dijelova slike, onda slijedi postupak segmentacije. Zatim slijedi prikaz rezultata segmentacije odnosno snimanje dobivenih podataka.

3.2.3. Segmentacija klasterizacijom (Clustering)

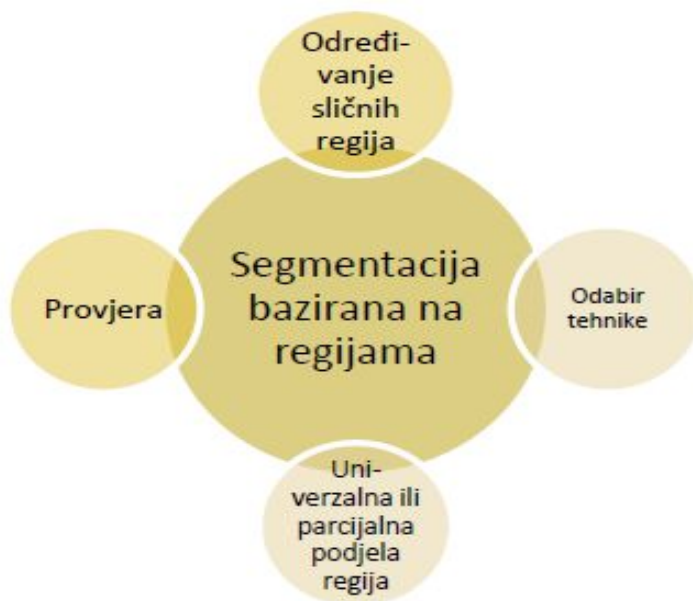Segmentacija pomoću klasterizacije je jedna od najstarijih tehnika segmentacije obzirom da se može koristiti za segmentaciju sivih i kolor slika. Za vektor $x=[x_1, x_2, \dots, x_N]^T$ koji predstavlja mjerenja karakteristika jednog piksela slike, mjerene veličine mogu biti tri komponente boje piksela, ili neka druga obilježja izračunata u malom prozoru oko promatranog piksela. Postupak segmentacije se u tom slučaju sastoji od podjele N -dimenzionalnog prostora u uzajamno isključiva područja, pri čemu svako područje obuhvaća grupu podataka koja se odnosi na jedan dio slike. Takav proces podjele prema sličnosti vektora podataka se naziva klasterizacija.

U prvoj fazi segmentacije vrši se izračunavanje i izdvajanje nekih obilježja slike. Sljedeća faza podrazumijeva određivanje optimalnog broja područja (klastera), kao i određivanje skupa vektora koji predstavljaju centre svakog klastera. Nakon toga se vrši pridruživanje svakog piksela jednom od klastera. Pridruživanje se vrši na osnovu sličnosti vektora koji opisuje piksel i vektora koji opisuje centar klastera.

Ova metoda je sa dosta uspjeha primjenjivana u segmentaciji multispektralnih satelitskih ili avionskih snimaka, gdje je osnovni cilj bio izdvajanje regija na površini zemlje koji imaju iste karakteristike, kao što su na primjer isti tip poljoprivrednih kultura, isti sastav zemljišta, ista nadmorska visina, itd. Nedostatak ove metode je taj što ima veliku računsku složenost. [12]

3.2.4. Segmentacija područja (Region)

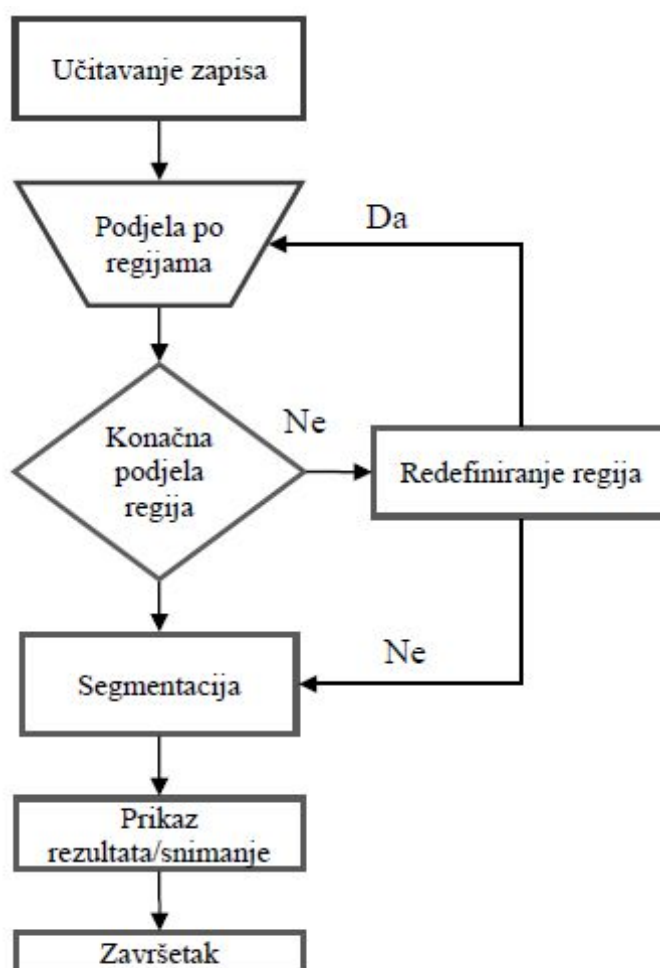
Segmentacija pomoću područja ili regija predstavlja skup metoda koje pokušavaju izdvojiti područja slike koja su homogena sa gledišta određenih karakteristika. Na slici 15 prikazani su neki od ključnih elemenata segmentacije bazirane na regijama.



Slika 15. Prikaz skupa nekih varijabli kod postupka segmentacije bazirane na regijama [2]

Kako je prikazano na slici 15, kod segmentacije bazirane na regijama, neke od ključnih varijabli su slijedeće:

- određivanje sličnih regija,
- odabir tehnike,
- univerzalna ili parcijalna podjela regija,
- provjera dobivenih rezultata. [2]



Slika 16. Dijagram toka funkcije za segmentaciju baziranu na regijama [2]

U ovu grupu spadaju: segmentacija pomoću rasta područja i segmentacija pomoću razdvajanja i spajanja područja.

Ideja segmentacije pomoću rasta područja je da se izvrši grupiranje susjednih piksela sličnih osvjetljenosti (boja), na osnovu čega se formiraju područja. Postupak grupiranja počinje spajanjem po dva piksela istih karakteristika, pri čemu nastaje atomski region. Nakon toga se promatraju dva susjedna područja R_1 i R_2 , čiji su obujmi (broj rubnih piksela) označeni sa P_1 i P_2 . Neka C predstavlja dužinu zajedničke granice područja, a D dužinu zajedničke granice gdje je razlika između karakteristika piksela sa obje strane granice manja od unaprijed definirane vrijednosti. Kažemo da će se područja R_1 i R_2 spojiti ukoliko važi:


$$\frac{D}{[\min(P_1, P_2)]} > \varepsilon_2 \quad (2)$$

gde je ε_2 konstanta čija je vrijednost najčešće jednaka 0.5. Zatim se vrši ispitivanje ostalih atomskih područja, nakon čega se prelazi na ispitivanje područja većih dimenzija sve dok je spajanje moguće. Na ovaj način se omogućava priključivanje manjih područja većim. Da bi se omogućilo spajanje dvaju područja sličnih veličina koja su razdvojena tako zvanom „slabom“ granicom, mora biti ispunjen sljedeći uvijet:

$$\frac{D}{C} = \varepsilon_3 \quad (3)$$

gdje je ε_3 konstanta čija je vrijednost najčešće jednaka 0.75. Metoda rasta područja je naročito pogodna kod segmentacije jednostavnih scena sa malim brojem objekata i slabom teksturom.

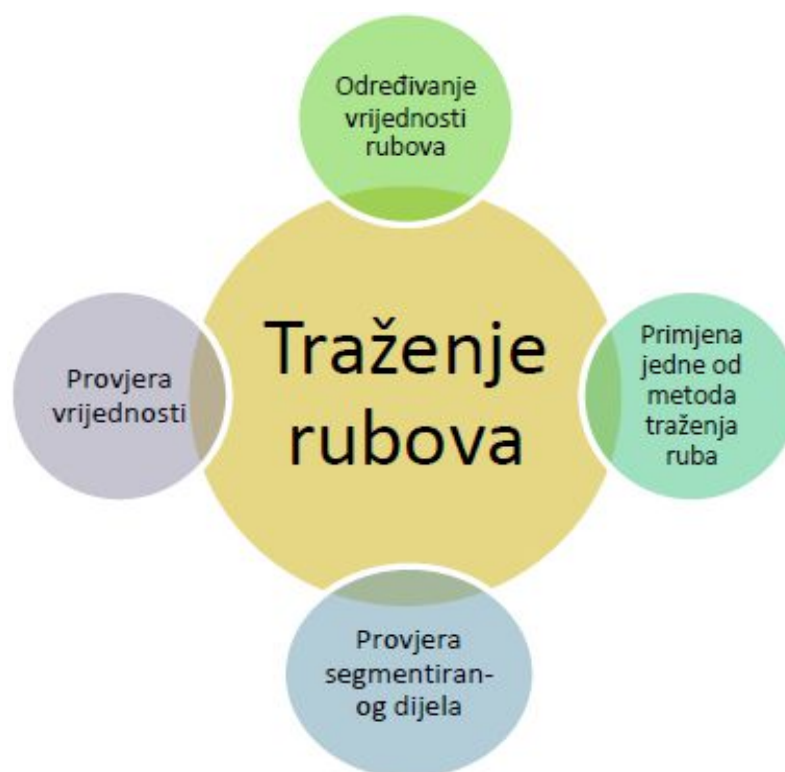Kod segmentacije pomoću razdvajanja i spajanja područja, slika se dijeli na četiri kvadranta, nakon čega se ispituje da li su dobijeni podsegmenti uniformni po obilježju na osnovu kojeg se vrši segmentacija. Uniformnost se može definirati kao razlika između najmanje i najveće osvijetljenosti piksela u području, preko varijanti osvijetljenosti ili preko neke druge statističke mjere. Svaki podsegment, za koji nije zadovoljen uvijet uniformnosti, se dalje dijeli na četiri nova podsegmenta. Nakon što se izvrši razdvajanje, prelazi se na obrnuti postupak – spajanje područja. Područja koja imaju isto uniformno obilježje spajaju se u veće. Nedostatak ove metode je u tome što se javlja vidljiva blokovska struktura područja.[12]



Slika 17. Prikaz originala i segmentirane slike metodom segmentacije područja [11]

3.2.5. Segmentacija granicom područja (Edge)

Kod ovog postupka segmentacije rubovi objekta pronađeni su uz pomoć raznih detektora, odnosno algoritama za detekciju rubova. Oni se u ovom slučaju mogu definirati kao lokacije diskontinuiteta između nijansi, različitih gradacija, boja, teksture itd. Iz ovoga razloga je moguće koristiti gradijent funkcije za detekciju ruba. Rubovi odnosno granice područja su u stvari mjesta naglih promjena u vrijednosti točaka slike. Stoga se kao i kod drugih segmentacijskih tehnika problemi obično javljaju zbog pojave šumova i drugih artefakata koji za posljedicu imaju loše ili čak potpuno krivo detektiranje ruba. Na slici 18 dan je prikaz skupa ključnih varijabli kod postupka segmentacije pomoću traženja rubova.



Slika 18. Prikaz skupa varijabli kod postupka segmentacije pomoću traženja rubova [2]

Kako je prikazano na slici 18, kod segmentacije pomoću granice područja (traženje rubova) ključne su slijedeće varijable:

- određivanje vrijednosti ruba,
- provjera vrijednosti,
- provjera segmentiranog dijela. [2]

Metode koje vrše izdvajanje rubova generiraju isprekidane granice objekata, a ne zatvorene krivulje. Zbog toga se u procesu segmentacije koji koristi rubove mora primijeniti i neki postupak za spajanje rubova, kako bi se formirale neprekidne granice područja. U tu svrhu se mogu koristiti: metoda spajanja rubova oblikovanjem krivulje, spajanje rubova heurističkim metodama i spajanje rubova Hafovom transformacijom. Metodom oblikovanja krivulja se mogu rekonstruirati nedostajući segmenti ukoliko mapa rubova sadrži prekinute rubove.

Oblikovanje krivulja je najjednostavnije kada nam je poznat oblik krivulje, pa se nedostajući segment dobija oblikovanjem na primjer pravih ili kružnih oblika. Kada su granice područja složenije, vrši se razlaganje granice na jednostavnije dijelove. Glavna prednost ove metode je njena izuzetna jednostavnost i ona daje dobre rezultate u slučaju segmentacije jednostavnih scena. Međutim, kada imamo slike na kojima postoji veći broj objekata koji se preklapaju, mapa rubova sadrži točke grananja, pa u tom slučaju ova metoda ne daje dobre rezultate.

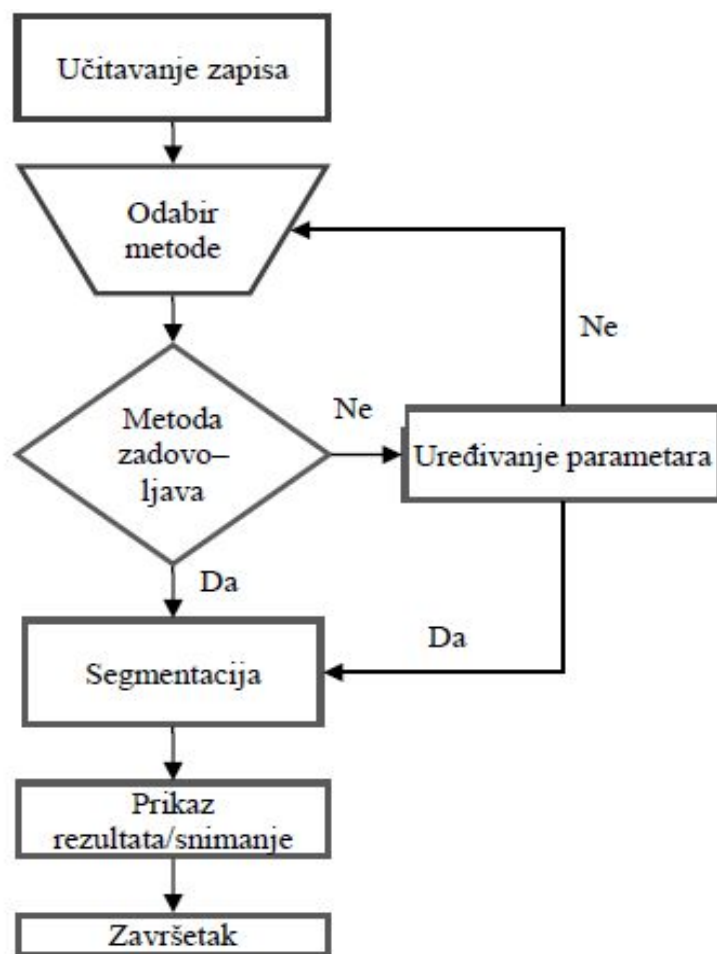
Kod heurističkih metoda za spajanje rubova, prvo se formira gradijentna slika primjenom odgovarajućih maski. Rubovi koji se dobivaju mogu biti isprekidani, ili se može dogoditi da dvije rubne točke budu spojene na više načina.

Hafova (Hough) transformacija je preslikavanje linije iz pravokutnog koordinatnog sistema u točku u polarnom koordinatnom sistemu, pa se prava linija može predstaviti u parametarskom obliku:

$$\rho = x\cos\theta + y\sin\theta \quad (4)$$

gdje je ρ rastojanje od koordinatnog početka do prave linije duž normale na liniju, a θ kut između normale i x-osi. [12]

Graf toka funkcije kod uporabe segmentacije pomoću traženja rubova prikazan je na slici 19, a na slici 20 prikazan je jedan primjer segmentacije pomoću granice područja.



Slika 19. Dijagram toka funkcije za segmentaciju pomoću traženja rubova [2]

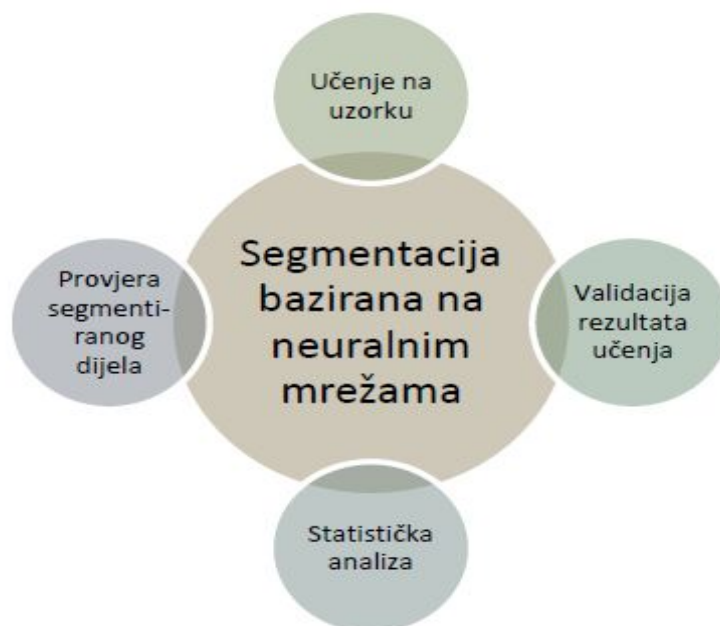

Slika 20. Segmentacija granicom područja [11]

3.2.6. Segmentacija bazirana na neuronskim mrežama

Neuronske mreže predstavljaju matematički model neuronskih mreža kakve nalazimo u prirodnom okružju. Jedna od poznatijih jest analogija s neuronskim mrežama koje se nalaze u ljudskom mozgu. Mozak se sastoji od velikog broja neuronskih stanica koje obrađuju informacije. Svaka od stanica djeluje slično kao računalni procesor, obzirom na njihov veliki broj – preko milijardu stanica u ljudskom mozgu, omogućena je obrada velike količine informacija u relativno kratkom vremenskom periodu.

Segmentacija uporabom neuronskih mreža predstavlja korak prema naprednim sustavima za automatiziranu segmentaciju i raspoznavanje različitih vrsta uzoraka. Ovo posebno dolazi do izražaja kada je potrebno izvršiti segmentaciju na većoj količini medicinskih podataka. Iako pojedinačna segmentacija koju radi operater još uvijek može biti efikasnija, u situaciji kada se dnevno obrađuju deseci CT ili MRI snimki vremenska komponenta preuzima važnu ulogu. Tako primjerice kada govorimo u slučaju za desetke ili tisuće snimki koje je potrebno segmentirati posebno u svakodnevnom radu u bolničkom okruženju, zbog različitog broja uzoraka i vrijednosti parametara, a s obzirom na navedene karakteristike najpovoljnija vrsta segmentacije bila bi upravo segmentacija bazirana na neuronskim mrežama. U ovom slučaju osoba zadužena za proces segmentacije vrši analizu rezultata na određenom uzorku i služi kao eventualni korektiv u slučaju potrebe. [2] Slika 21 prikazuje neke od varijabli kod postupka segmentacije bazirane na neuronskim mrežama.

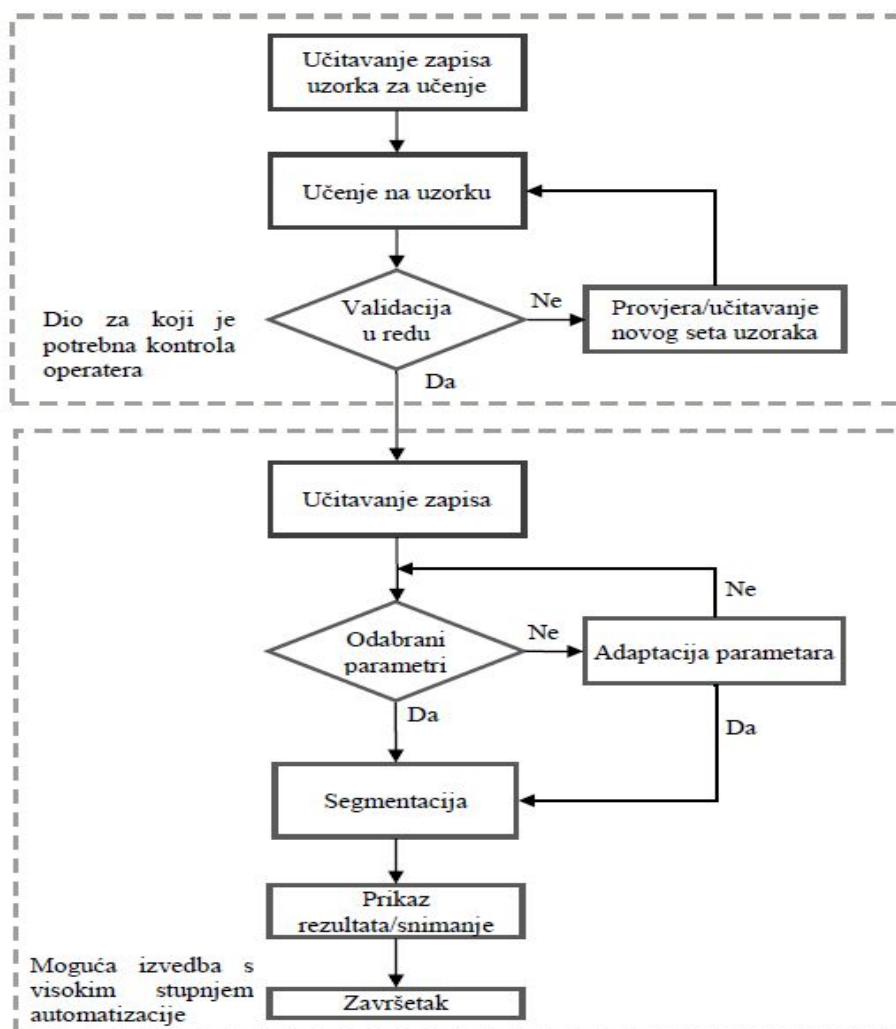


Slika 21. Prikaz varijabli kod postupka segmentacije bazirane na neuralnim mrežama [2]

Kako je prikazano na slici 21, kod segmentacije bazirane na neuronskim mrežama, neke od ključnih varijabli su sljedeće:

- učenje na uzorku,
- validacija rezultata učenja, odnosno naučenih vrijednosti,
- provjera segmentiranog dijela,
- statistička analiza.

S obzirom da ne postoje univerzalna automatizirana rješenja koja se mogu primjeniti, drugi korak najčešće je ručni i odvija se pod nadzorom osobe zadužene za postupak segmentacije. Ponekad kada su rezultati učenja nezadovoljavajući, potrebno je odabrati drugi uzorak za učenje. Kriteriji na osnovi kojih se donose ove odluke, uglavnom dogovorno ovise o operateru. [2] Na slici 22 dan je prikaz toka funkcije za segmentaciju pomoću neuronskih mreža.



Slika 22. Dijagram toka funkcije za segmentaciju pomoću neuronskih mreža [2]

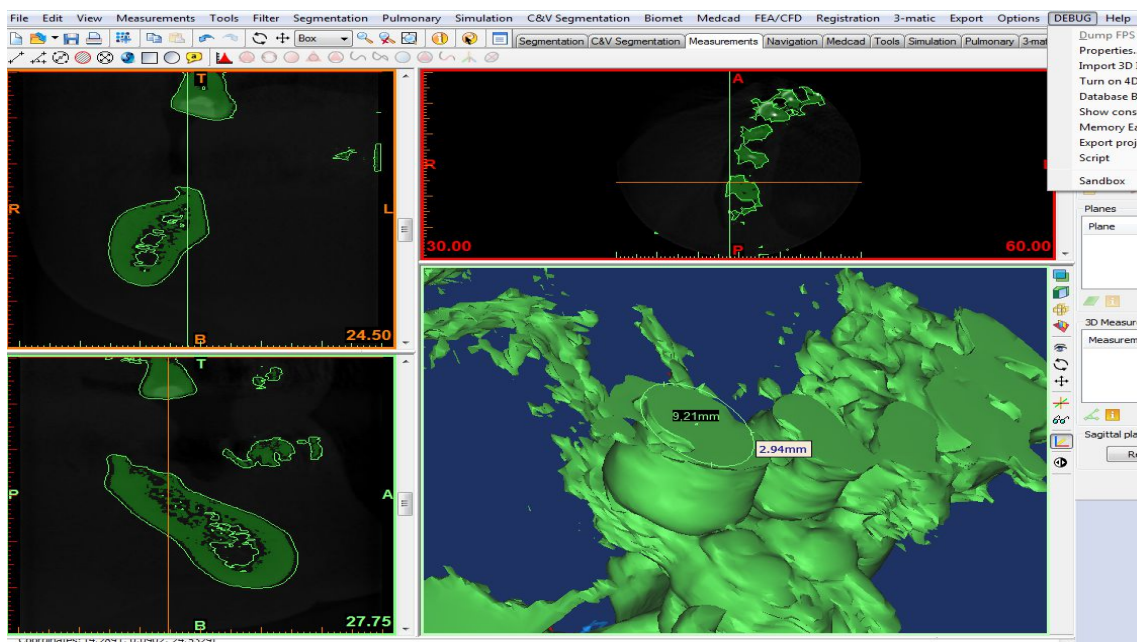
Kako je prikazano u dijagramu toka funkcije (slika 22) postupak segmentacije pomoću neuronskih mreža započinje uvozom odnosno učitavanjem slikovnog zapisa uzorka za učenje. Učitani podaci koriste se kako bi se neuronska mreža naučila razlikovati vrijednosti željenog objekta segmentacije od pozadine ili eventualnog šuma na slici. Nakon završenog procesa učenja učitavaju se slikovni podaci koje je potrebno segmentirati s naučenim vrijednostima odnosno odabirom parametara. Slijedi proces segmentacije te prikaz rezultata odnosno snimanje podataka. Podaci se mogu snimiti u nekom od standardnih formata rasterskog tipa poput .png, .bmp i jpg ili pak u formatima vektorskog tipa poput .wrml.

3.3. Programski paketi za segmentiranje slike

Postoji mnoštvo programskih paketa koji se koriste za segmentaciju CR, MRI ili UV slika u medicini za dobivanje 3D modela. Neki od njih su: Mimics Innovation Suite (Mimics i 3-Matic), Slicer, 3D Doctor i drugi. U ovome radu ukratko će se opisati: Slicer, Mimics Innovation Suite i 3D Doctor. Nakon samog snimanja određenim postupkom koje smo prije naveli potrebno je slike analizirati. Samo jedan presjek daje nam premalo informacija i iz njega je praktički nemoguće isčitati bilo kakav 3D model. Potrebno je najmanje 2 presjeka koji se mogu interpolacijom kombinirati u neki model koji bi si mogli vizualno predočiti. Ovisno o veličini i koliko detaljno želimo nešto izmodelirati, raspon mogućih presjeka varira. U suštini što je više presijeka napravljeno snimanjem možemo napraviti detaljniji model jer je bolja rezolucija. Uporaba određenih programa olakšava nam modeliranje, i svaki od njih ima svoje prednosti i nedostatke.

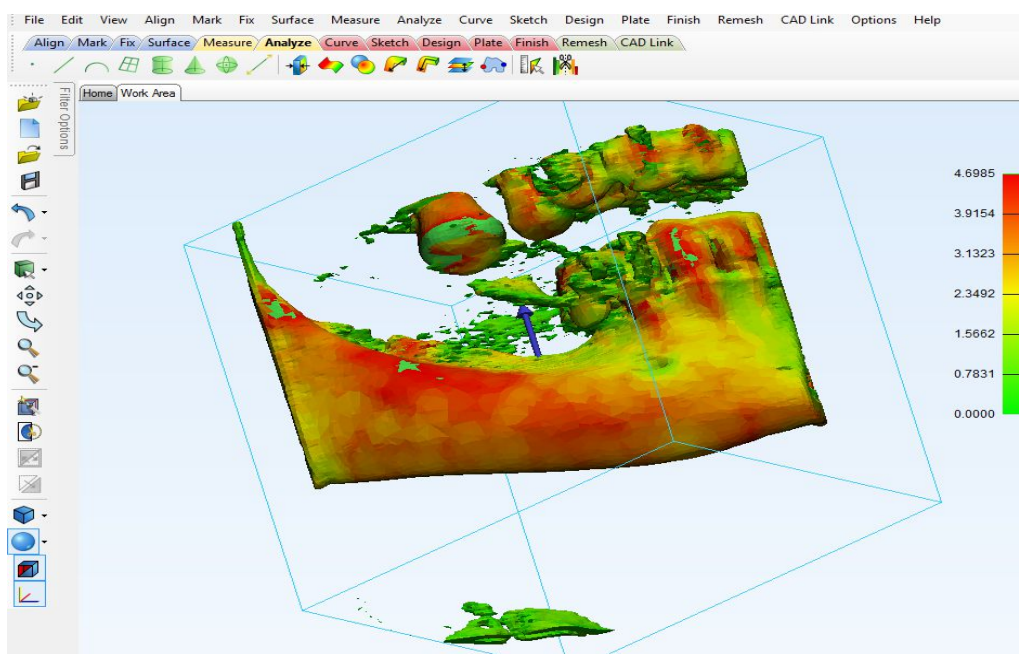
3.3.1. Mimics Innovation Suite

Mimics Innovation Suite i 3-Matic i predstavlja kompletan set alata za obradu CT ili MRI dvodimenzionalnih snimki. Nakon što dobijemo snimke u DICOM formatu one se ubacuju u program. Zatim se pretvaraju u oblik koji je pogodan za računalnu manipulaciju određenim alatima, to jest snimke se „digitaliziraju“. Segmentacija slike, odnosno modela jedna je najvažnijih operacija za dobivanje 3D modela. Pravilnim izborom maski pri segmentaciji možemo označiti određene strukture koje su na modelu. Maske su alati kojima razdvajamo područja, to jest segmentiramo skupine pixela koje prikazuju određenu gustoću volumena i služe da bi odvojili bitno od manje bitnoga. Različim bojama se dobiva lijep prikaz tkiva određenih karakteristika, tako možemo razlikovati meko tkivo, kosti, masno tkivo i drugo. Nakon odabira maski možemo izraditi jednostavni 3D model. Na modelu možemo odstraniti neke dijelove, koji su nepotrebni, i na razne načine ga uređivati. Moguće je napraviti različita mjerenja, tako na primjer možemo mjeriti udaljenosti između pojedinih dijelova, opsege, promjere, gustoću materije i drugo. Na slici 23 prikazan je jedan model donje čeljusti sa zubima. Iz slike možemo vidjeti izgled sučelja programa sa nekim mogućnostima koje pruža. Slika je segmentirana da se vidi koštano tkivo, te napravljen primjer mjerenja udaljenosti između 2 zuba.



Slika 23. Segmentirano koštano tkivo gornje čeljusti u programu Mimics Medical

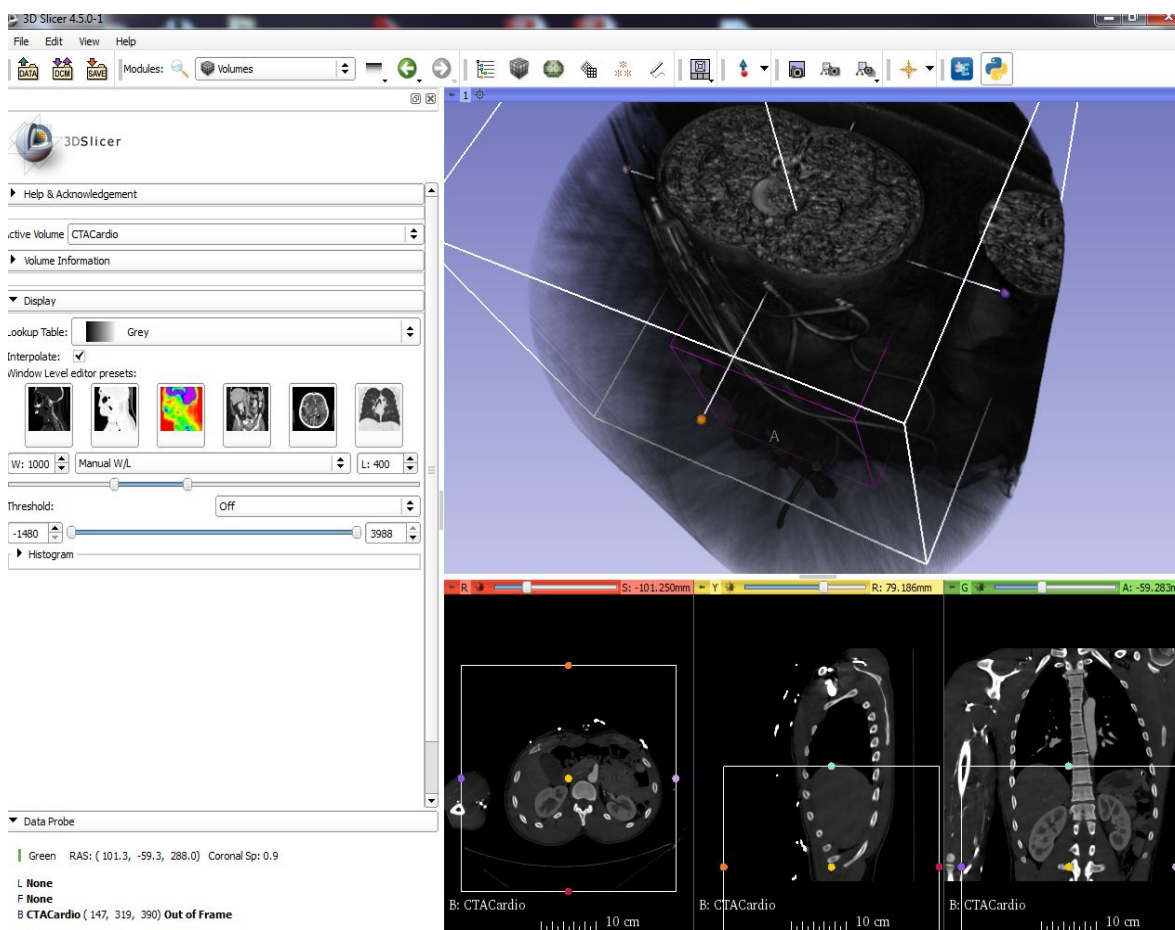
Model se može prebaciti u 3-Matic, koji ima set alata za još detaljniju obradu prvenstveno 3D modeliranje. Njime se manipulira 3D geometrijom modela. Mogućnosti su mu dosta velike i sučelje je jednostavno za korištenje. Na slici 24 prikazano je sučelje sa mnoštvom alata za obradu modela. Izbor alata za obradu modela nadopunjuje Mimics Innovation Suite i zajedno tvore jedan od najkorisnijih programa za ovaj tip modelinga ljudske anatomije.



Slika 24. Model čeljusti u programu 3-Matic

3.3.2. 3D Slicer – open source

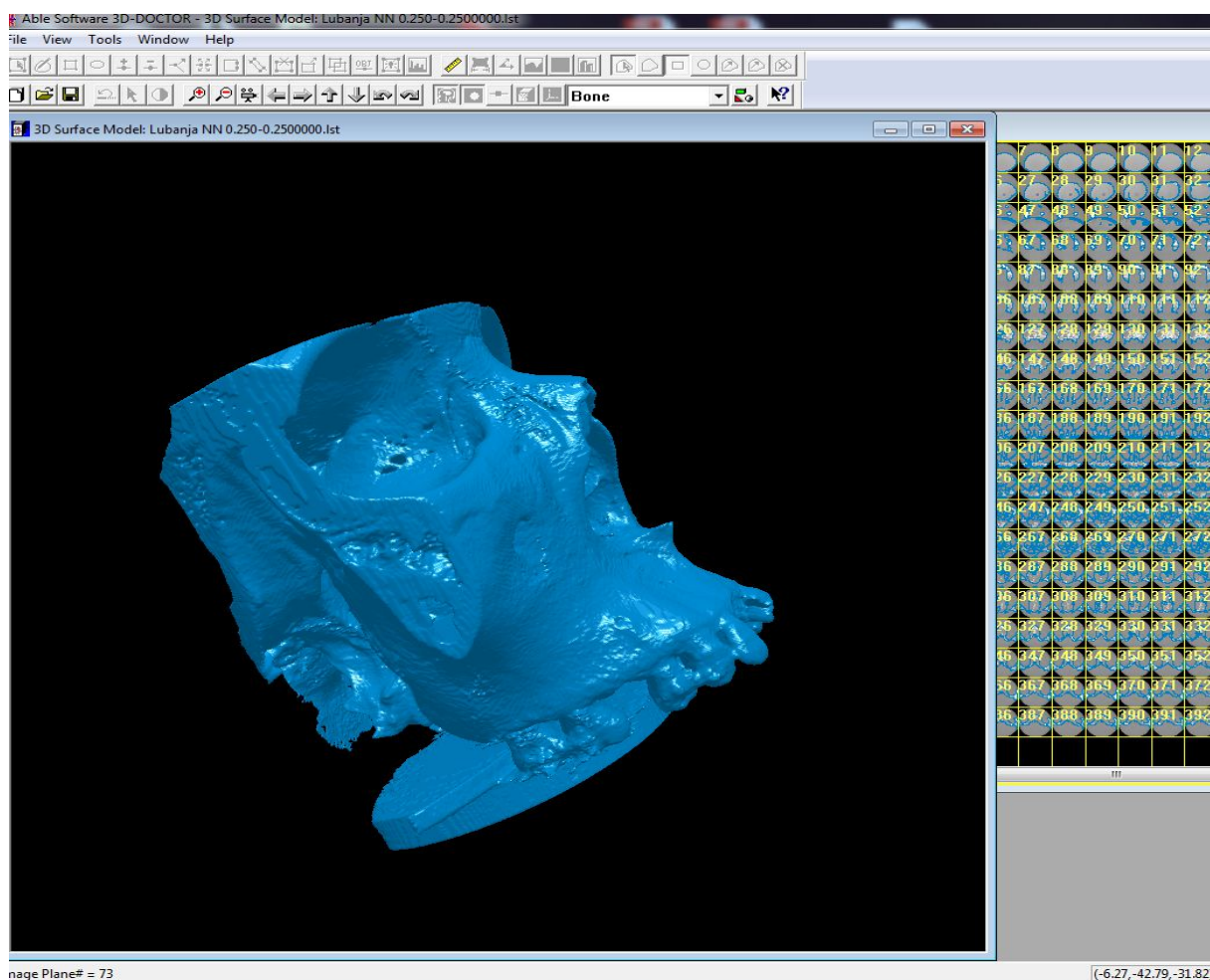
3D slicer program je koji nam služi za prikaz 3D modela. Za razliku od prethodno navedenih programa sam po sebi nema toliko mogućnosti i alata za obradu, no moguće ga je nadograditi sa brojnim dodatcima i tako si proširuje opseg namjene. Primjerice, može se nadograditi paketima specijaliziranim za obradu lubanje, pluća, mozga, krvnih žila, srca i tako dalje. Početak ikakvog rada započinje unošenjem slika dobivenog CT ili MRI snimanjem. Slike, najčešće DCM formata se po redu kojim su snimljene formiraju u kompaktnu cijelinu koja se zatim može jednostavno pregledavati iz bilo kojega kuta. Ovaj program je „open source“ pa je široko dostupan svim korisnicima, makar ne posjeduje prevelike mogućnosti obrade modela kao neki drugi programi. Na slici 25 prikazan je izgled sučelja softvera sa primjerom 3D modela abdomena i ravninama koje ga određuju.



Slika 25. Izgled sučelja programa 3D Slicer

3.3.3. 3D Doctor

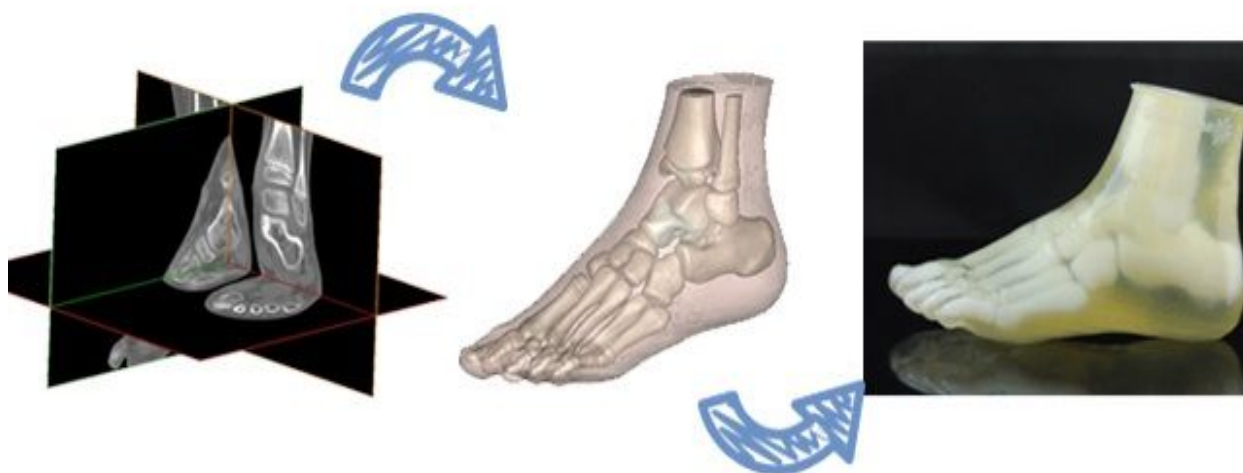
3D Doctor je još jedan od programa za segmentaciju i modeliranje. Zanimljiv je za korištenje, međutim, kod prevelikog broja presijeka, potrebno je snažnije računalo za njegovu uporabu. 3D-DOCTOR podržava crno-bijele i kolor slike pohranjene u DICOM, TIFF, Interfile, GIF, JPEG, PNG, BMP, PGM, MRC, RAW i drugim formatima. 3D-DOCTOR je softver koji stvara 3D modele iz dvodimenzionalnih presijeka u stvarnom vremenu. Njime je moguće izvesti poligonalne mrežaste modele u različite formate poput STL, DXF, IGES, 3DS, OBJ, VRML, PLY, XYZ i druge formate za planiranje operacija, simulacije, kvantitativne analize, analize konačnih elemenata i za brzu izradu prototipova. Osim toga njime se mogu proračunavati 3D volumeni, i raditi druga mjerenja za kvantitativne analize. Ukratko, mogućnosti su mu široke i često se koristi u medicinskoj dijagnostici.



Slika 26. Izgled sučelja i našeg modela u programu 3D Doctor

4. PRIMJENA 3D MODELA

Razvojem računalne tehnologije, ubrzavanjem analize i obrade podataka, a samim time i točnija izrada 3D modela, u današnjem vremenu nalazi veliku primjenu u mnogobrojnim područjima života suvremenog čovjeka. Računalna tomografija daje nam sve egzaktnije slike kojima možemo planirati određene medicinske zahvate i operacije. Na slici 27 prikazan je skraćeni put kojim iz slike dobivene medicinskim snimanjem dobivamo računalni model.

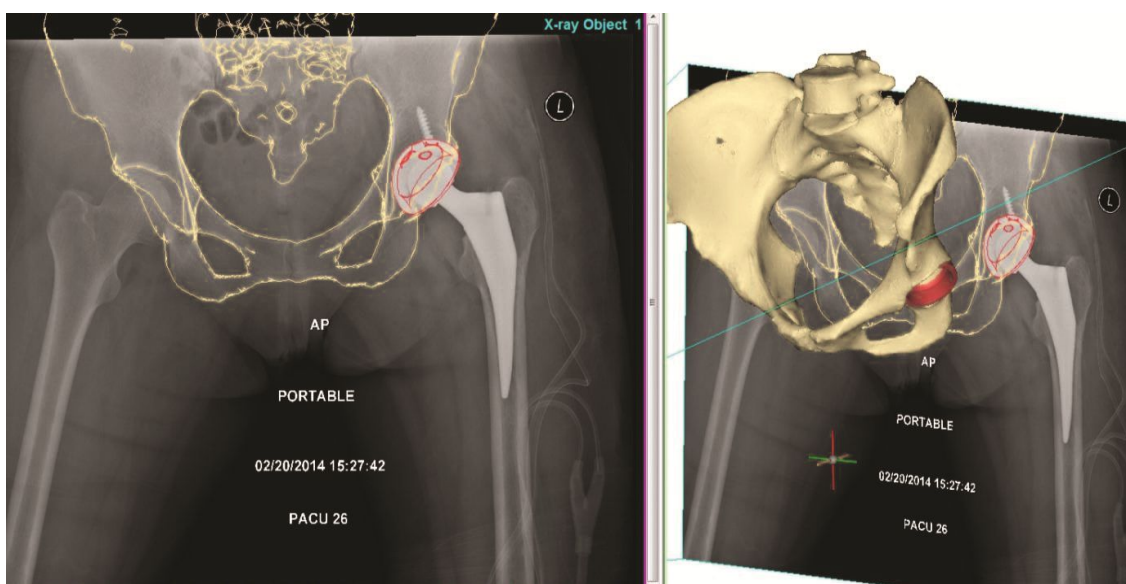


Slika 27. Općeniti prikaz stvaranja 3D modela [13]

Krajnji proizvod segmentiranih slika i njihove obrade je računalni 3D model. Osim navedenih primjena, 3D modele dobivene iz računalne tomografije možemo koristiti za: planiranje operacija i zahvata, simulacije strujanja u dišnim putevima i krvotoku, simulacije naprezanja u tkivima, izradu medicinskih implanata i drugo.

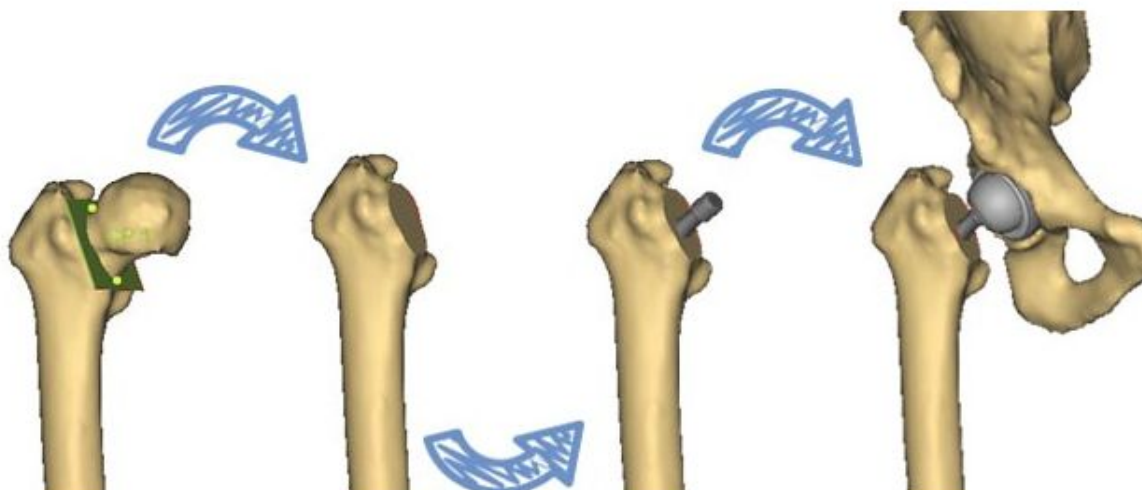
4.1. Planiranje operacije

Uporabom novijih programskih sustava omogućena je izrada 3D prostornih modela, pregledavanje u različitim projekcijama, postavljanje višestrukih rezova modela istovremeno i što je najznačajnije, izradu modela po otvorenim računalnim standardima (Open Inventor). Medicinski zahvati vrlo su složene operacije i iziskuju puno pripreme. Koristeći 3D modele i određene softverske pakete možemo simulirati i analizirati složeni tijek operacija. Promotriti ćemo postupak ugradnje kuka. Prijelomi kuka vrlo su česta pojava u današnje vrijeme kod starijih osoba. Najčešće povrede su pri iznenadnim padovima, a nastaju kao posljedica slabih kostiju i zglobova. Da bi se izvela složena operacija kuka potrebno je prvo obaviti slikanje oštećenog područja. Te se slike segmentiraju određenim postupcima te se izvlače objekti koji su nam od najvećeg interesa. Nakon segmentacije dobivamo digitalni 3D model na kojem možemo obavljati različite preinake i simulacije.

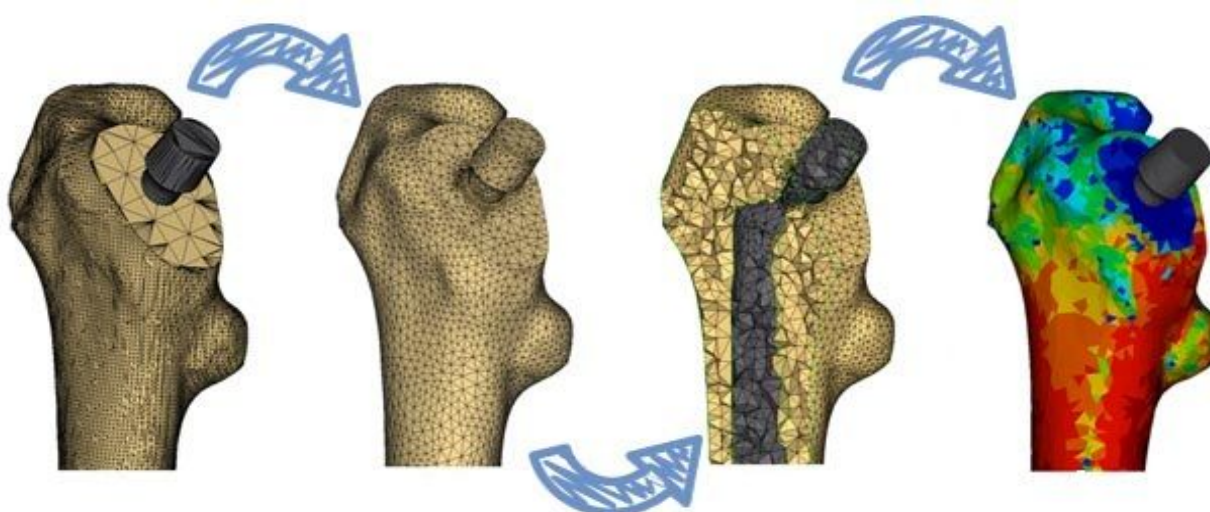


Slika 28. Segmentirana slika i 3D model kuka [13]

Modelima bedrene kosti i kostima kuka (slika 28) može se virtualno manipulirati. Simuliramo odvajanje dijela kostiju, i ugradnju implantanata sa pločicama u odgovarajuće prostore. Ovo nam omogućuje da možemo isprobavati različite pristupe prije odabira opcije koja je optimalna za lječničke intervencije na pacijentu. Osim toga možemo simulirati uležištenja implantanata, kuteve pozicioniranja, i najbolje pozicije za pozicioniranje koštanih pločica, vijaka i implatanata. Također možemo simulirati ravnine rezanja, premještati dijelove kostiju, izračunavati volumene te vizualizirati konture kostiju i implatanata.



Slika 29. Odabir ravnine rezanja te prikaz uležištenja kuka [13]



Slika 30. Prikaz kontura mreže i simulacija uležištenja implatanta u bedrenu kost [13]

Uporaba računala tijekom operacije koje prikazuju 3D modele, zahtijeva vrlo pouzdane, stabilne i brze računalne sustave. Najčešće se upotrebljavaju računalne radne stanice s UNIX operacijskim sustavima. Tijekom operacije kirurg je zauzet provođenjem operacije i nije u mogućnosti raditi sa računalom. Stoga je, u današnjim kirurškim dvoranama u provođenju računalom vođenih zahvata, obavezna prisutnost inženjera za računalni sustav. Još jedna od prednosti ovakvih operacija je da tijekom operacije kirurg može upravljati računalnim sustavom uporabom glasa (Voice Navigation). Pomaci modela na

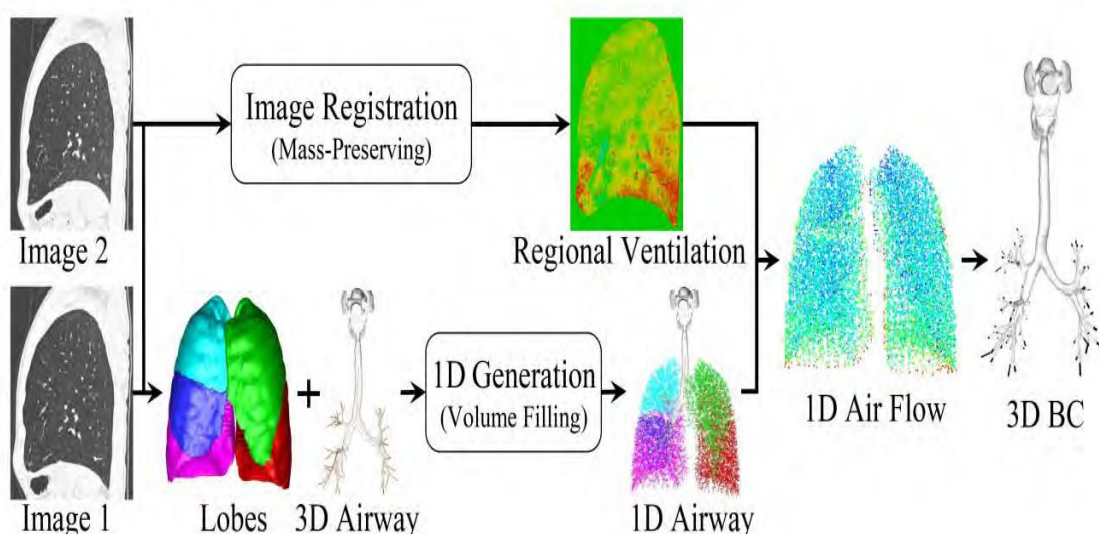
zaslonu računala, različite projekcije i rezovi ostvarivi su jednostavnim i kratkim glasovnim instrukcijama tijekom operacije.

Uporabom 3D prostornog modela kirurškog polja tijekom kirurškog zahvata uočena je potreba pozicioniranja vrha instrumenta (endoskopa, forcepsa i sl.) unutar računalnog modela. Osnovni je problem prenošenje koordinatnog sustava kirurškog polja stvarnog bolesnika u koordinatni sustav računalnog 3D prostornog modela tog istog bolesnika koji je prethodno bio izrađen iz niza CT snimaka tijekom pripreme operacije.

Krajnja uporaba računalnih mreža, telekirurgije i 3D modela je uporaba robotskih tehnologija kojima se upravlja s udaljenih lokacija. Na taj način, složeni kirurški zahvati, mogu se obavljati s udaljenih lokacija. Glavna ideja primjene računalnih mreža u medicini je: „bolje pomicati podatke nego bolesnike“. [16]

4.2. Simulacije strujanja i napreznja

Modeli određenih organa ili sustava organa kao što su pluća, krvne žile, srce i drugi mogu nam poslužiti za simuliranje strujanja određenih fluida koji kroz njih prolaze. Tako 3D modelima pluća možemo otkriti fiziologiju sitnih struktura i otvora, te simulirati protok zraka pri udahu i izdahu. Takve nam simulacije mogu pomoći pri otkrivanju problema koji se mogu jedino ovakvim postupcima utvrditi.

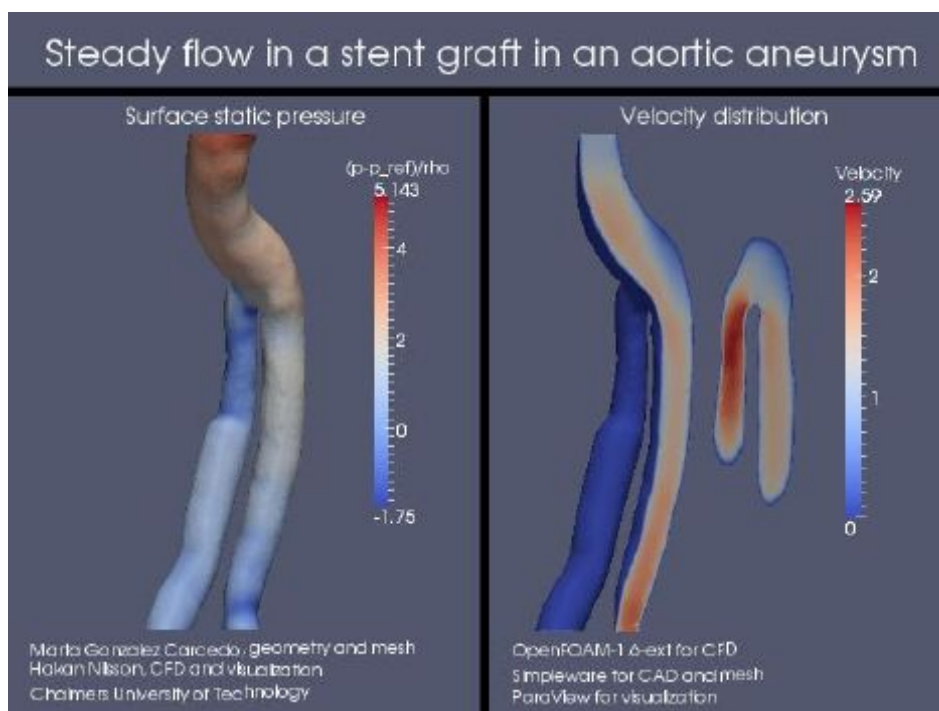


Slika 31. Prikaz dobivanja modela pluća iz CT snimke i simulacija protoka zraka [14]

Simulacijama strujanja fluida otkrivamo moguće deformacije u dišnom sustavu, funkcionalnost određenih tkiva, otpor zraka u pojedinim dijelovima pluća, a moguća je vrlo jednostavna usporedba sa zdravim modelima. U suštini 3D modeli su vrlo značajni za bolje razumijevanje fiziologije dišnih puteva, te poboljšanje liječenja oboljelih pluća.

Kada govorimo o 3D modelima još jedno područje medicine ima sve više koristi od napredka koji je ostvario razvoj računala. Govorimo o kardiovaskularnim bolestima. Računalni 3D modeli od velike su važnosti za ovo područje medicine. Primjena je ogromna, a u daljnjem nastavku navesti će neke od najvažnijih.

Dijagnostika kardiovaskularnih bolesti danas je gotovo nezamisliva bez 3D modeliranja. Sustavi kojima planiramo operacije srca, i krvnih žila nezamislivi su bez simulacija koje nam pružaju 3D modeli. Tako pri ugradnji stentova, zamjeni oštećenih tkiva i žila neophodno je simulirati strujanje krvi, ponašanje organa i adaptaciju na strana tijela koja se operativno ugrađuju. Na slici 32 prikazana je simulacija površinskog pritiska i brzina strujanja krvi kroz unutrašnjost aorte.




Slika 32. Stalno strujanje u stentu kod aneurizme aorte [15]

Osim simulacije strujanja različitih fluida, 3D modele možemo podvrgnuti simulacijama naprežanja. Najčešće se vrše simulacije naprežanja kostiju. Naprežanja najčešće rezultiraju deformacijama koje treba uzeti u obzir primjerice pri izgradnji implantata u dentalnoj medicini ili pri izradi umjetnih udova u ortopediji. Bez simulacije naprežanja, ne mogu se definirati točne dimenzije, oblik i materijal za izradu pomagala odnosno implantata za pacijenta. Samim time uviđamo da je uspješnosti današnje medicine nezamisliva bez 3D modeliranja.

4.3. Izrada medicinskih pomagala i fiksatora

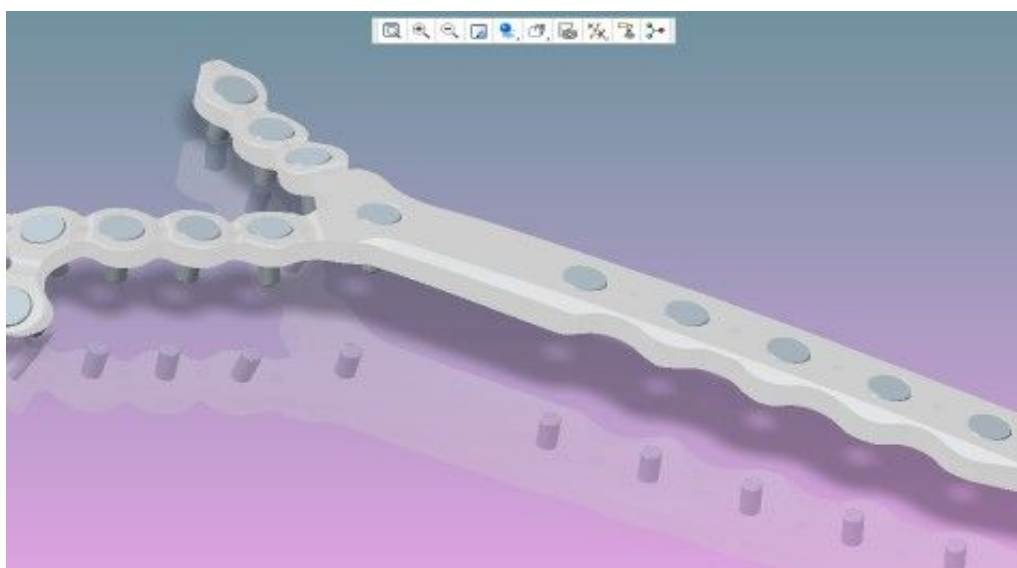
3D tehnologija u službi suvremene medicine donijela je značajna poboljšanja u odnosu na tradicionalne metode liječenja. Veliki napredak zabilježen je u prvom redu u kirurgiji i ortopediji, osobito u pristupu tretiranja lomova kostiju. Frakture kostiju međusobno se razlikuju ne samo u smislu vrste kosti koja je pretrpjela prijelom, nego i prema mjestu prijeloma, mehanici loma i drugim okolnostima ozljeđivanja. Osim toga, u anatomijama pacijenata postoje određena odstupanja koja se prvenstveno odnose na građu tijela, uzrast pacijenta te strukturu same kosti, pa možemo reći da ne postoje dva ista prijeloma te da se svakoj sanaciji frakture treba pristupiti na individualan način. Takav personalizirani pristup koji daje najbolje rezultate za izlječenje i oporavak od prijeloma omogućila je upravo 3D tehnologija.

Generičke pločice koje su se ugrađuju kao spojnice za pričvršćivanje slomljene kosti ne mogu predvidjeti sve opisane razlike, pa tako i nisu adekvatne za najbolje rezultate u smislu ispravnog zacjeljivanja kosti i brzog oporavka pacijenta. Primjenom 3D tehnika možemo izraditi medicinske pločice i vijke za njihovo pričvršćivanje koji su idealno prilagođeni nastaloj traumi, površini same kosti te napravljeni po mjeri pacijenta. [17]



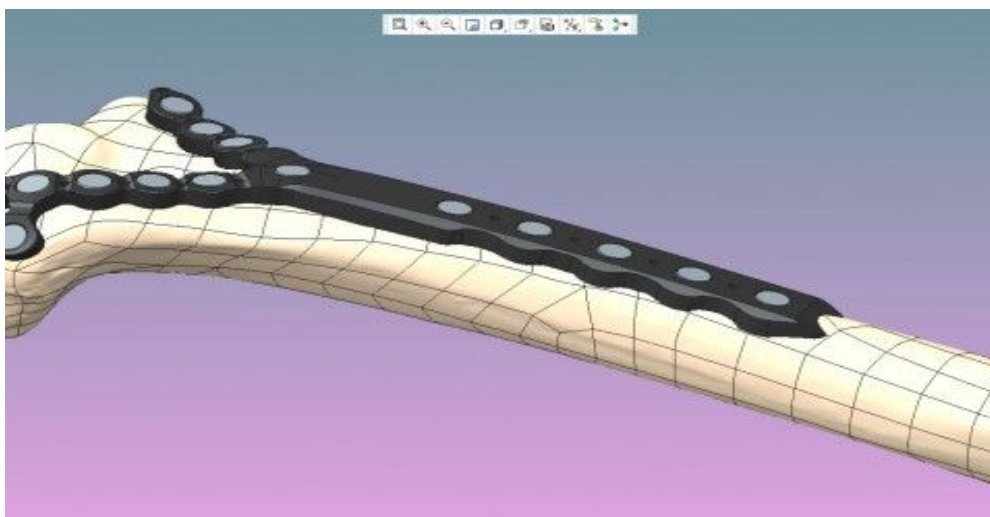
Slika 33. Digitalni prikaz kosti u CAD-u [17]

Digitalni prikaz kosti (slika 33) izrađuje se tehnikama povratnog inženjerstva CAD modeliranjem na temelju podataka iz CT skena. Iz CAD modela kosti dizajnira se medicinska pločica za spajanje dva dijela frakturirane kosti koja optimalno pristaje anatomiji za koju se izrađuje. Na slici 34 prikazane je jedna takva pločica.



Slika 34. Modeliranje pločice [17]

Za izradu medicinskih pločica aditivnom proizvodnjom koristi se DMLS (eng. Direct metal laser sintering) tehnologija koja na temelju CAD modela iz bio-kompatibilnih materijala poput titana ili medicinskog čelika gradi pločicu sloj po sloj.



Slika 35. Cad model kosti sa ugrađenom pločicom [17]

Nakon izrade 3D modela dolazi do eventualnog operacijskog zahvata i ugradnje dobivene pločice na kost pacijenta.

4.4. 3D modeli anatomije izrađeni aditivnom tehnologijom

Krajnji proizvod 3D modeliranja su printani 3D modeli. Primjena im je široka i u daljnjem tekstu navesti će se samo neke.

4.4.1. Bioprintanje


Bioprintanje se pojavilo posljednjih godina kao atraktivna metoda 3D inženjeringa tkiva i organa u laboratoriju koja bi se mogla primjenjivati u brojnim područjima regenerativne medicine. Prvi patent vezan uz ovu tehnologiju zabilježen je 2003. godine i od tada je napredak na ovom polju vrlo ubrzan.

Danas s odmakom ove tehnologije čak su i proizvedeni organi koji su našli svoju primjenu i uspješno su ugrađeni u ljudsko tijelo te su se pokazali kao vrlo funkcionalni. Tako možemo navesti neke od njih kao što su uho, mjehur, bubreg i tako dalje. Ovi podatci govore nam o velikom potencijalu za ljudsku upotrebu. Uz korištenje "Bio-Tinte" i uređaja za aditivnu proizvodnju, očekuje se da će se u narednih 5 – 10 godina moći printati organi po daleko povoljnijim cijenama, te u potpunosti eliminirati duge liste čekanja na transplantaciju, crno tržište organima, i naravno, eliminirati veliki broj smrtnih slučajeva.

Bioprintanje je proces koji koristi računalom kontroliran uređaj za aditivnu proizvodnju kako bi se visokom točnošću slagale stanice i biomaterijal u precizne geometrijske oblike s ciljem stvaranja anatomski točne biološke strukture. Važno je napomenuti da je ovim procesom funkcija stanice i njena sposobnost za preživljavanje očuvana unutar isprintane strukture. Trenutno, dva najvažnija cilja bioprintanja su: (1) stvoriti potpunu zamjenu za oštećena tkiva pacijenata i (2) konstruirati modele male veličine bazirane na ljudskom tkivu, tzv. organoide, u svrhu brze dijagnostike, patološke analize i razvoja lijekova. Konačan cilj je stvoriti organske strukture koje bi mogle u potpunosti zamijeniti bolestan ili oštećen organ.

Sam proces bioprintanja započinje skupljanjem ljudskih stanica biopsijom ili uzimanjem matičnih stanica, koje se odlažu kako bi se umnožile. Na taj način se dobije svojevrsna biološka tinta koja je zapravo kombinacija biomaterijala koji čini strukturu željenog oblika (npr. bjelančevine), stanica (npr. matične stanice) koje ispunjavaju strukturu, i biomolekula koje omogućavaju preživljavanje stanica. Biološka tinta se zatim ubacuje u 3D

printer koji slaže željeni oblik na temelju 3D modela. Na slici 36 prikazan je model bubrega u fazi ubrizgavanja matičnih stanica i gotovi organoid.



Slika 36. a) Dio 3D printanog bubrega u procesu ubrizgavanja matičnih stanica, b) gotovi 3D bubreg [19]

Sposobnost trodimenzionalnog povezivanja biološkog tkiva s elektronikom mogla bi omogućiti stvaranje bioničkih organa naprednijih funkcionalnosti u odnosu na normalne organe. Jedan od pokušaja ostvarivanja takvog "naprednog" organa je i bioničko uho. Bioničko uho stvoreno je 3D printanjem biološkom tintom, sastavljenom od strukturalnog (silikon), biološkog (stanice) i elektroničkog (nanočestice srebra) materijala, u preciznu anatomsku strukturu ljudskog uha. Bioprintanje je omogućilo da se in vitro razvije hrskavično tkivo oko antene (napravljene od namota) u uhu, što omogućuje očitavanje signala s elektroda oblika pužnice. [18]

4.4.2. Printanje ljudske kože

Ova primjena još je u eksperimentalnoj fazi zbog određenih tehnoloških nedostataka, međutim sve je bliže njena implementaciji u praksi. Trenutni proces presađivanja kože, najvećeg ljudskog organa, kod žrtava opekotina zahtijeva bolno uklanjanje kože iz neoštećenog područja tijela pacijenta i presađivanje iste na dio tijela zahvaćen opeklinama. Stvoren je sustav u kojem kamere skeniraju ranu, zatim stvaraju 3D sliku, i napokon, koža se printa direktno na tijelo pacijenta. U pokusima, znanstvenici su bili u mogućnosti da izliječe ozljede kože u rekordnom vremenu. 3D koža ne samo da značajno ubrzava oporavak, ona također značajno smanjuje rizik od infekcije, što je danas veliki problem. [20]



Slika 37. Primjer isprintanog modela kože [20]

4.4.3. 3D printanje kostiju

Oštećene kosti se mogu popraviti ili čak i zamijeniti koristeći novu tehnologiju. Primjerice, ako govorimo o određenim manama ili prijelomu na kostima donje čeljusti, postojeća CT snimka se skenira, detektira se defekt, a zatim se taj dio isprinta 'ispravan' te kirurški zamijeni. Za stvaranje ovakvih kostiju, uređaj za aditivnu proizvodnju stvara predložak u obliku kosti i onda je puni matičnim stanicama odraslog čovjeka, stanicama koje imaju sposobnost da se razvijaju u različite vrste tkiva. Isprintani proizvod se operacijom ugradi u tijelo, isprintana skela kosti se u roku od tri mjeseca razgradi, a nju zamijeni potpuno nova zdrava kost. Na slici 38 prikazan je primjer isprintanih kostiju glave.



Slika 38. Prikaz isprintanih kostiju glave sa ugrađenim implantom [20]

4.4.4. 3D protetski udovi

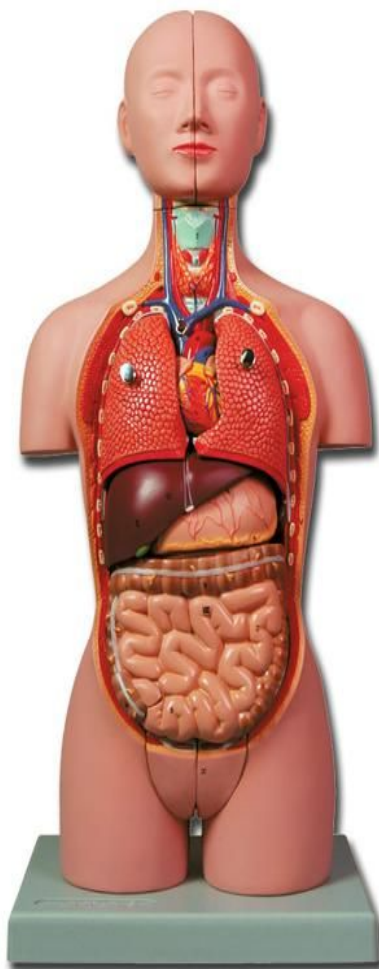
Napredni protetski udovi su prošli dugi put u posljednjih nekoliko godina, no cijene su još uvijek nepristupačne za većinu ljudi u svijetu. Ipak, sa uređajima za aditivnu proizvodnju sve izgleda svjetlije. Jeftinija alternativa je već u fazi razvoja, a i primjene. Pored naprednih protetskih udova, klasični će se uskoro moći printati po deset puta jeftinijim cijenama od trenutnih, i to sve uz potpunu prilagodbu dizajna prema želji naručioca. Problem s mnogim protezama je taj da se one nakon nekog vremena 'istroše', ne odgovaraju savršeno, a i ne izgledaju naročito lijepo. No, danas se sve uspješnije printaju i protetske obloge koje savršeno izgledaju kao i pravi ljudski ud, a mogu se čak i prilagoditi u skladu sa modnim stilom pacijenta.



Slika 39. Primjer isprintane potkoljenice [20]

4.5. Edukacija

Još jedna od primjena modela nastalih aditivnim tehnologijama, također vrlo važna, je edukacija. Modeli se mogu koristiti kao predlošci pri učenju, da bi se lakše dočarao izgled, veličina i oblik primjerice nekog organa ili sustava organa. Promatranjem takvih modela olakšava se učenje kroz vizualizaciju i poboljšava se predodžba anatomije ljudskog tijela, tako da su takvi modeli od velike koristi pri edukaciji učenika u osnovnim, srednjim i višim školama. Uz atlase i videomaterijale, poučavanje na 3D modelima ima važno mjesto u učenju anatomije i kod studenata dodiplomskog studija i kod mladih liječnika koji se pripremaju u okviru svoje specijalizacije. Na slici 40 prikazan je primjer jednog edukacijskog modela.



Slika 40: Edukacijski model ljudskog torza [21]

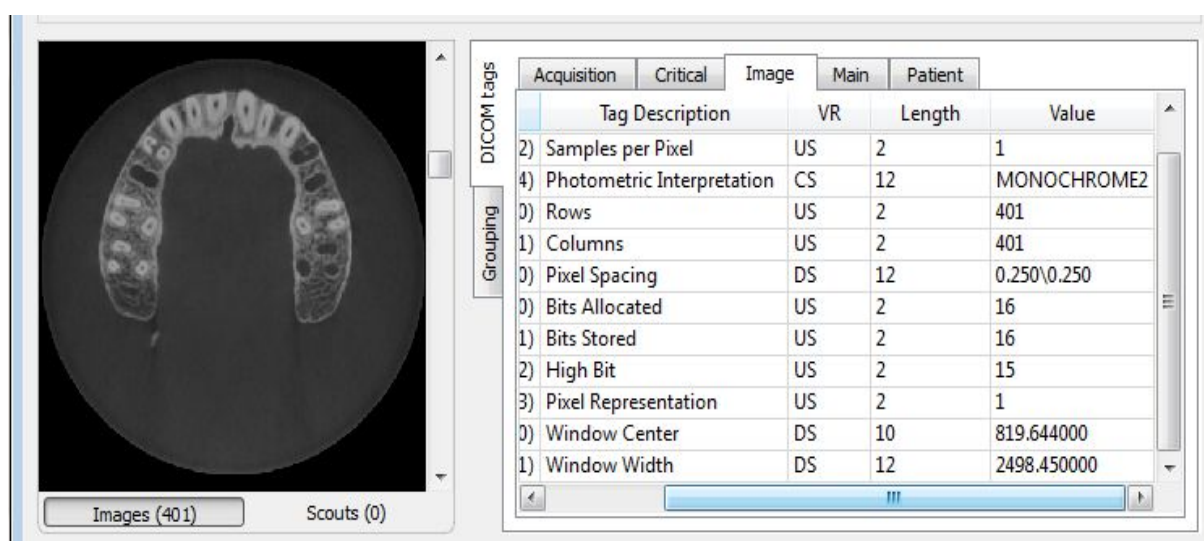
5. PAKTIČNI PRIMJER IZRADE 3D MODELA IZ CT SNIMKE

Kao što smo u prethodnom poglavlju naveli, primjene 3D modela su široke, stoga će se u ovom poglavlju prikazati detaljnije kako dolazi do njegove izrade. Prilikom izrade modela koristit ćemo se programom Mimics Innovation Suite i to varijanta Mimics Medical 17.0 i 3-Matic.

5.1. Digitalizacija snimki

Kao ishodište izrade modela moramo imati snimku koju ćemo obrađivati. Za zadatak dobio sam CBCT-DVD na kojem su pohranjene slike lubanje sa gornjom čeljusti. CBCT (Cone beam computed tomography) inačica je CT skenera koja se najčešće koristi u dentalnoj medicini. Tijekom slikanja, CBCT skener rotira oko pacijentove glave, te se dobiva do gotovo 600 različitih slika. Pacijent je pozicioniran u sjedećem stavu tako da je područje interesa smješteno u vidnom polju za konus zrake. Jedna rotacija od 200 stupnjeva preko područja interesa stječe volumetrijski set podataka. Softver za skeniranje zatim prikuplja podatke i pohranjuje ih. Nakon pohrane podataka imamo gotove snimke i moguća je daljnja softverska obrada u nekom od programa koji pruža mogućnosti obrade segmentacijom slike.

Datoteke koje smo dobili su monokromatske slike DCM. formata, a debljina koju svaka pojedina slika, to jest presjek predstavlja iznosi 0.25 milimetara. Ostali podatci kao što su podatci o pacijentu, dimenzijama i pixelima slika prikazani su na slici 41.

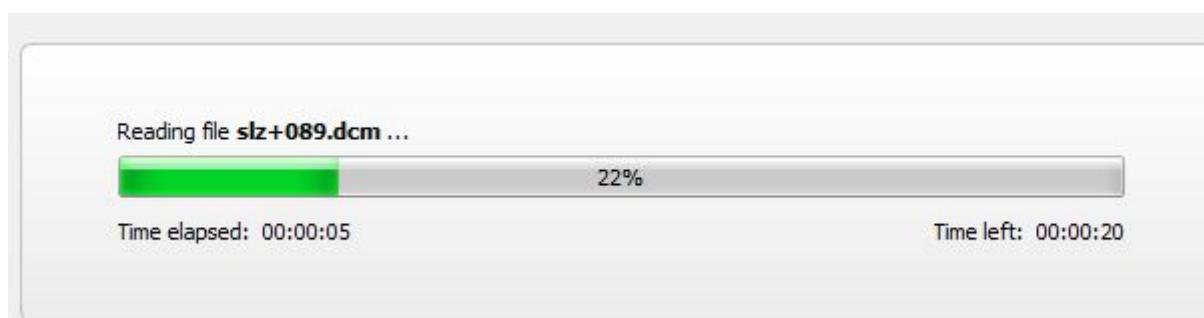


The screenshot displays a DICOM viewer interface. On the left, there is a circular CT scan image of a human jaw. Below the image, there are two buttons: 'Images (401)' and 'Scouts (0)'. On the right, there is a table of DICOM tags. The table has columns for 'Tag Description', 'VR', 'Length', and 'Value'. The table is organized into sections: 'Acquisition', 'Critical', 'Image', 'Main', and 'Patient'. The 'Image' section contains the following data:

Tag Description	VR	Length	Value
2) Samples per Pixel	US	2	1
4) Photometric Interpretation	CS	12	MONOCHROME2
0) Rows	US	2	401
1) Columns	US	2	401
0) Pixel Spacing	DS	12	0.250\0.250
0) Bits Allocated	US	2	16
1) Bits Stored	US	2	16
2) High Bit	US	2	15
3) Pixel Representation	US	2	1
0) Window Center	DS	10	819.644000
1) Window Width	DS	12	2498.450000

Slika 41. Podatci o CT snimkama

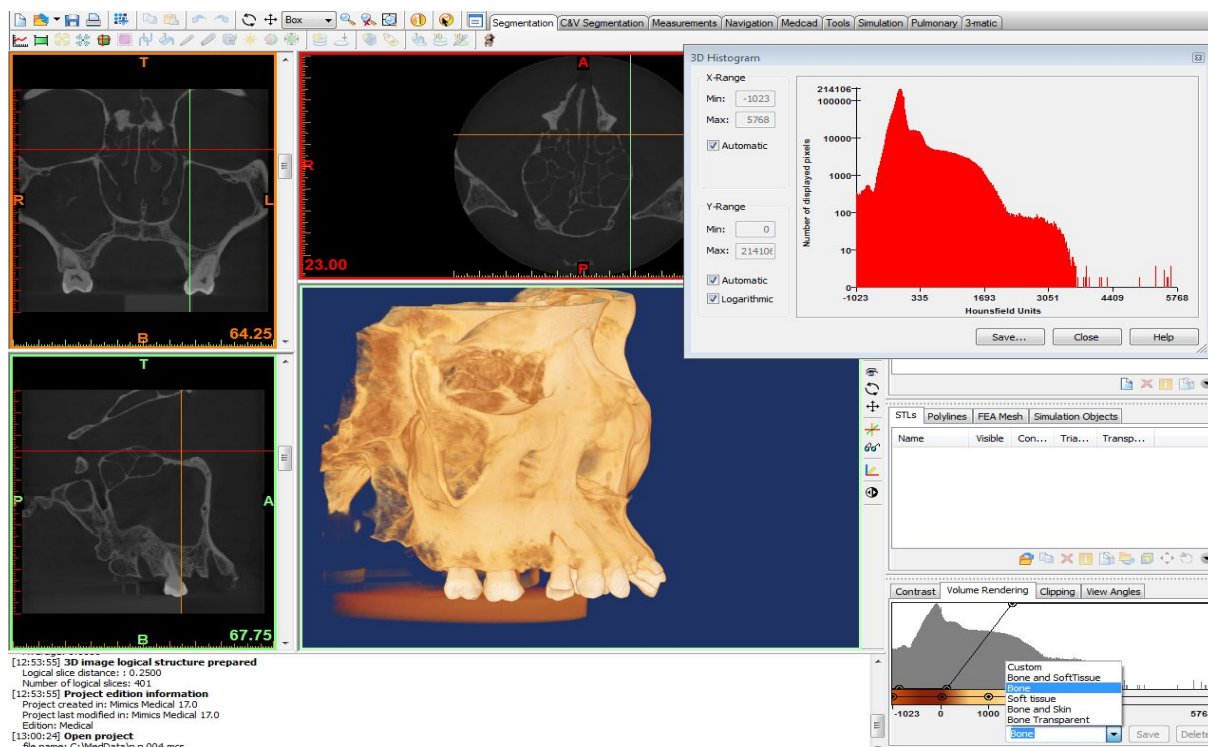
Slike koje smo ubacili u program za obradu potrebno je pretvoriti u oblik datoteke kojim je moguće računalno manipulirati. Slike se otvaraju programom i zatim je potrebno odrediti orijentaciju modela, to jest odrediti lijevu i desnu te prednju i stražnju stranu modela. Nakon odabira orijentacije koja će se najčešće prilagoditi sama već zadanim parametrima koji su korišteni pri samom slikanju, program nam prikazuje položaj tih ravnina u koordinatnom sustavu. Time je završena prva faza obrade snimki i započinje proces segmentacije i kreiranja CAD modela.



Slika 42. Prikaz procesa digitalizacije snimaka

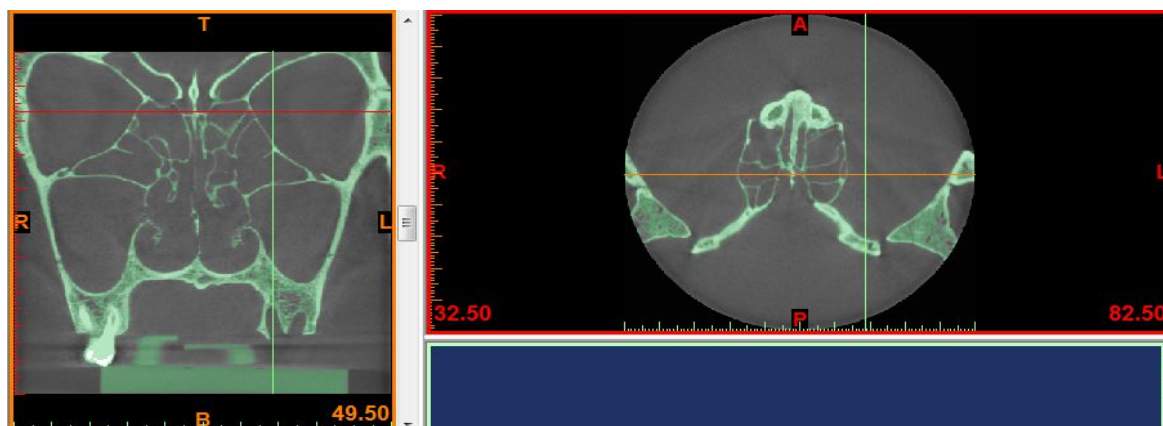
5.2. Segmentacija i kreiranje CAD modela

Nakon digitalizacije, snimke poprečnih presijeka su pretvorene u jednostavni model koji je sada spreman za daljnju obradu. Najvažniji alati za obradu digitaliziranog zapisa su maske. Maske su alati kojima razdvajamo područja, to jest segmentiramo skupine piksela koje prikazuju određenu gustoću volumena i služe da bi odvojili bitno od manje bitnoga. Ukoliko nas zanima na primjer koštano tkivo kao u ovom slučaju odabiremo masku „Bone“ i dobivamo trodimenzionalni prikaz kostiju glave koje su snimljene. Osim trodimenzionalnoga prikaza na slici 43 također je prikazan i histogram. Histogram je grafički prikaz numeričkih podataka. U našem slučaju histogram nam grafički prikazuje odnos hounsfieldovih jedinica i broj prikazanih piksela. Hounsfieldove jedinice nam objašnjavaju gustoću materije kroz koju prolazi rendgensko zračenje. Točnije objašnjenje određenih vrijednosti hounsfieldove skale navedeno je u poglavlju 2.1. na stranici broj 3.



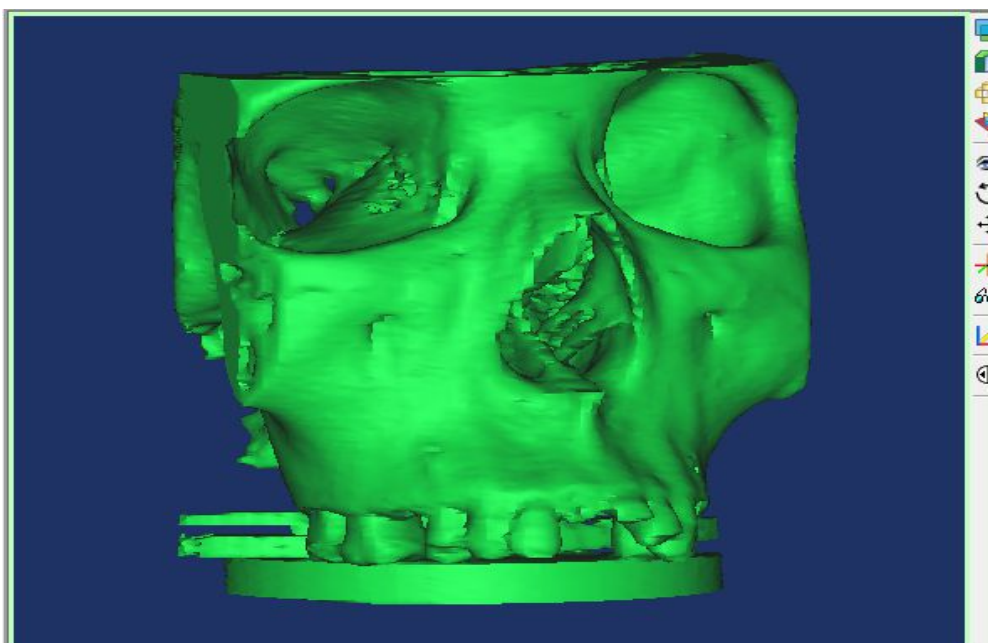
Slika 43. Sučelje sa preliminarnm modelom i histogramom

Histogrami su nam bitni zbog segmentacije. Segmentacija tkiva ovim programom obavlja se postupkom odabira praga i histogrami nam olakšavaju odabir područja koje nam je od većeg interesa za promatranje. Program nam nudi neke od najznačajnijih varijanti maski koje možemo primijeniti na naše buduće 3D modele poput, mekog tkiva, kostiju, kožnog tkiva, mišićnog tkiva, zubiju, implantanata i drugo. Budući da su od našeg interesa u ovom primjeru kosti glave, napravili smo masku „Bone“ i prikazali je zelenom bojom. Maska je prikazana u sve 3 ravnine koje presijecaju naš model.



Slika 44. Maska „bone“ defnirira koštano tkivo

Nakon izrade maske, možemo dobiti proračunati 3D model koji je određen specifikacijama maske koju smo napravili, u našem slučaju dobili smo segmentirani model kostiju glave, prikazan u boji maske koju smo odabrali. Kod proračuna 3D modela odabrali smo „Low“ kvalitetu iz razloga što nam takvo proračunavanje traje kraće, stvara datoteku manje veličine, daje glađe površine modela, te nisu prikazani eventualni šumovi na modelu. Nakon što smo dobili naš 3D model, potrebno ga je urediti. Uređivanje modela moguće je napraviti u 2D i 3D tehnici.

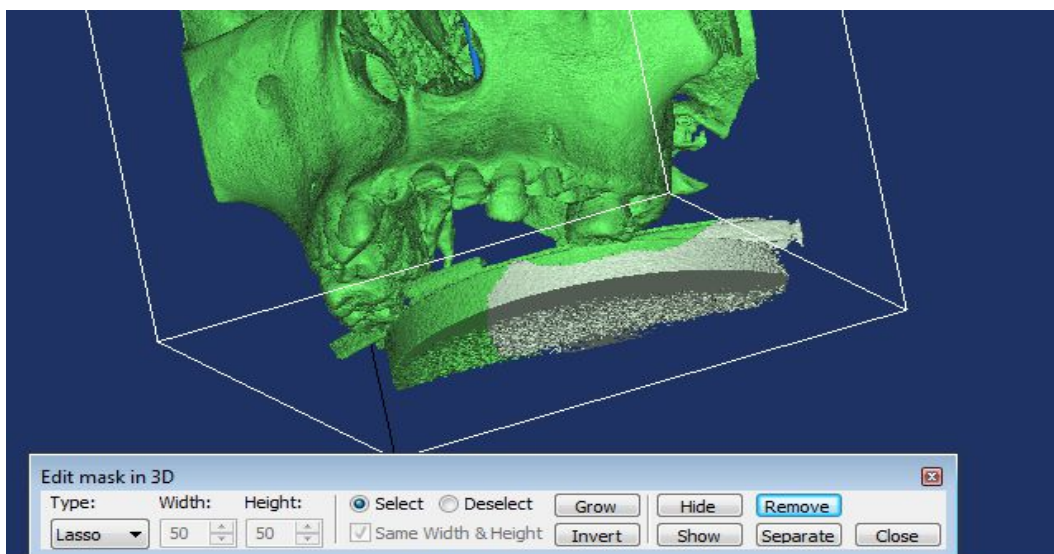


Slika 45. Proračunati 3D model

Radeći u 2D tehnici uređivanja odabiremo masku u kojoj je model, te nakon toga naredbu „Multiple slice edit“. Ovom naredbom moguće je izmjeniti model tako što će se svaki presjek interpolacijom izmjeniti u skladu sa onim parametrima koje smo odredili. No ukoliko želimo napraviti izmjene na samo određenim presjecima, a ne cijelom modelu, uređujemo sa naredbom „One slice edit“. 2D uređivanje nije pogodno često puta zbog loše vizualizacije modela, same sporosti pri uređivanju, te je previše nedostataka prilikom obrade ovom tehnikom.

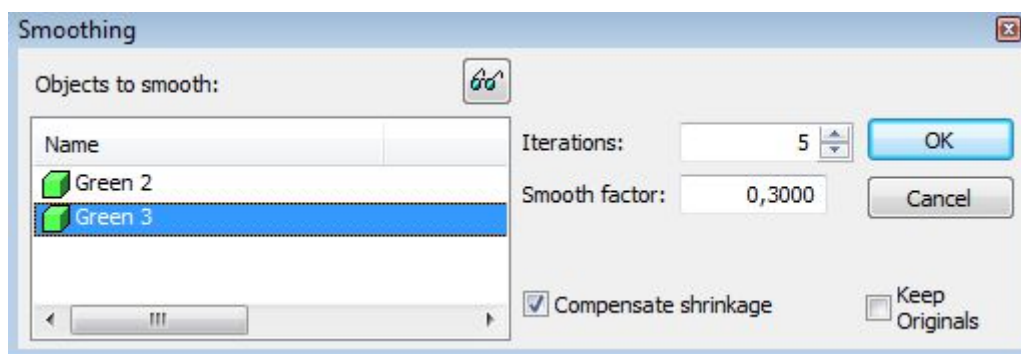
3D obrada je nešto jednostavnija, ali je potrebno snažnije računalo za njezinu provedbu. Budući da na našem modelu postoje elementi koji su nepotrebni ukloniti ćemo ih.

Ukloniti ćemo podnožje na kojem je slikana lubanja i dijelove koji su nastali kao šum slike. Te operacije provodimo na 3D modelu maske.



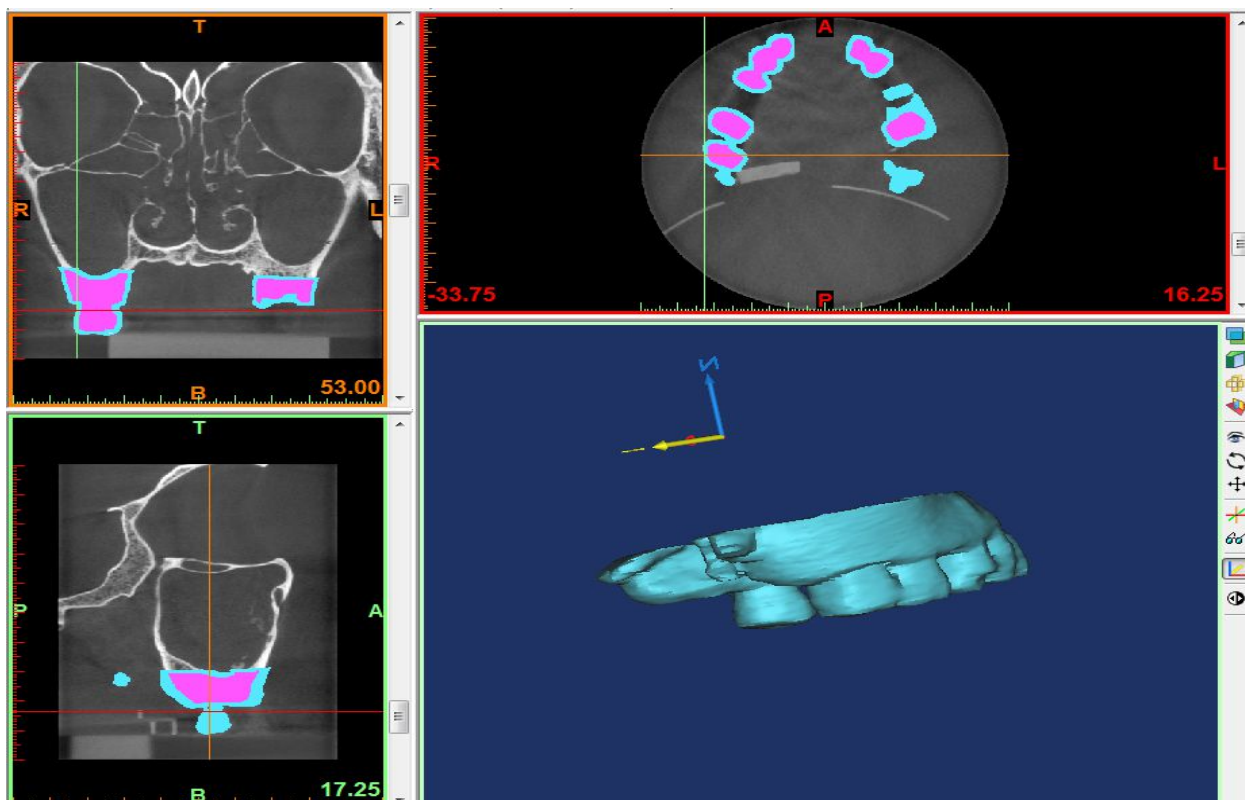
Slika 46. Uklanjanje nepotrebnih dijelova na modelu

Obrubljujemo područja koja su višak kako je prikazano na slici 46 te proračunavamo model. Nakon toga možemo zaglađivati površinu. Odabiremo masku koju želimo zagladiti, broj iteracija i faktor zaobljenja. Kod faktora zaobljenja potrebno je paziti da se ne uzimaju nasumični brojevi jer se mogu pojaviti velike deformacije. Nakon što primjenimo napravljene preinake dobivamo lijepši model. Moguće je i izdvojiti dijelove modela koji su nam zanimljiviji i koristiti različite simulacije na svakome od njih.



Slika 47. Prikaz izbornika za zaglađivanje površine

Nakon osnovnih preinaka našeg modela jedna od stvari koje s njime možemo je koristiti ga za određene proračune koji se koriste metodom konačnih elemenata. Da bismo ga mogli koristiti u tu svrhu, odvojiti ćemo jedan dio našeg modela zbog jednostavnijeg prikaza. Odabrani dio našeg modela je predio gornje čeljusti prikazan na slici 48.



Slika 48. Izdvojeni 3D model gornje čeljusti

Naš računalni model je u suštini gotov. Moguće su različite primjene ovog modela, a u dosadašnjem dijelu rada smo mogli vidjeti neke od njih. Ovaj primjer modela koristi se u dentalne svrhe. Kao što smo mogli primijetiti na dijelovima gornje čeljusti vidimo deformacije zubiju, a na pojedinim mjestima vidimo oštećenja, odnosno nedostatak zubiju. Ovaj bismo model mogli koristiti za rekonstrukciju zubiju, simulaciju mogućih popravaka i nadomještanja izgubljenih ili pokvarenih zubiju. Zbog detaljnog trodimenzionalnog prikaza lakše bismo mogli izraditi točniji model implanata zubiju. Točne dimenzije od naročite su važnosti prilikom izrade implanata, zbog njihove skupe izrade i posebnih materijala koji se koriste. Postoje i mnogo sofisticiraniji programski paketi za izradu zubiju, međutim to izlazi iz okvira tematike ovoga rada.

Kao krajnji produkt dobili smo računalni 3D model. Taj računalni model moguće je aditivnom tehnologijom pretvoriti u fizički, opipljivi model. Snažnim razvojem aditivnih tehnologija, modeli koji se dobivaju su vrlo identični samom računalnom modelu, i idealni su za promatranje kao prototipovi. Da bismo naš model uopće mogli isprintati potrebno ga je pretvoriti u STL datoteku. Ona će se zatim određenim softverom koji se nalazi u uređaju koji tiska model moći obraditi, te proces tiskanja uz određene printerske postavke može započeti.

6. IZRADA FIZIČKOG 3D MODELA NA FDM UREĐAJU

6.1. Aditivna proizvodnja

Aditivna proizvodnja započinje konstruiranjem trodimenzionalnoga modela računalnim CAD programima za modeliranje, ili digitaliziranjem prostornoga oblika već postojećega objekta trodimenzionalnim skenerima. Konstruirani CAD model se zatim pretvara u standardnu datoteku za aditivnu proizvodnju, najčešće STL datoteku. Model unutar STL datoteke se digitalno reže u niz horizontalnih poprečnih presjeka. Stroj upravljani računalom gradi model sloj po sloj, a finalna kvaliteta ovisi ne samo od materijala nego i o debljini sloja. Veličina predmeta ovisi o veličini stroja. Nakon što se model ohladi i stvrdne mogu uslijediti operacije kao što su čišćenje, bojanje brušenje i sl.

Postupcima aditivne proizvodnje mogu se jednako uspješno izraditi prototipovi, kalupi i alati velike preciznosti te funkcionalni dijelovi spremni za upotrebu. Područje primjene napredovalo je od izrade prototipova ranih devedesetih do proizvodnje funkcionalnih dijelova. Rast se očekuje ponajviše zbog brze, troškovno učinkovite i masovnije serijske proizvodnje finalnih, složenih funkcionalnih proizvoda iz raznih materijala, plastike, metala ili keramike, a ne toliko zbog osmišljavanja proizvoda ili izrade prototipova.

Tehnologija aditivne proizvodnje se koristi u raznim područjima od arhitekture, medicine i protetike, tekstilnog dizajna, industrijskog dizajna, te u raznim drugim granama industrije. Najčešće se koristi pri izradi prototipova kao metoda brze izrade prototipova (Rapid Prototyping), čiji je razvoj počeo usporedno s razvojem metode stereolitografije, te čitavim nizom srodnih metoda izrade trodimenzionalnih modela. Proces od ideje do realizacije fizičkog trodimenzionalnog modela je poprilično dugačak i kompleksan, te uključuje mnoge faktore koji ovise o kvaliteti trodimenzionalnog objekta. [22]

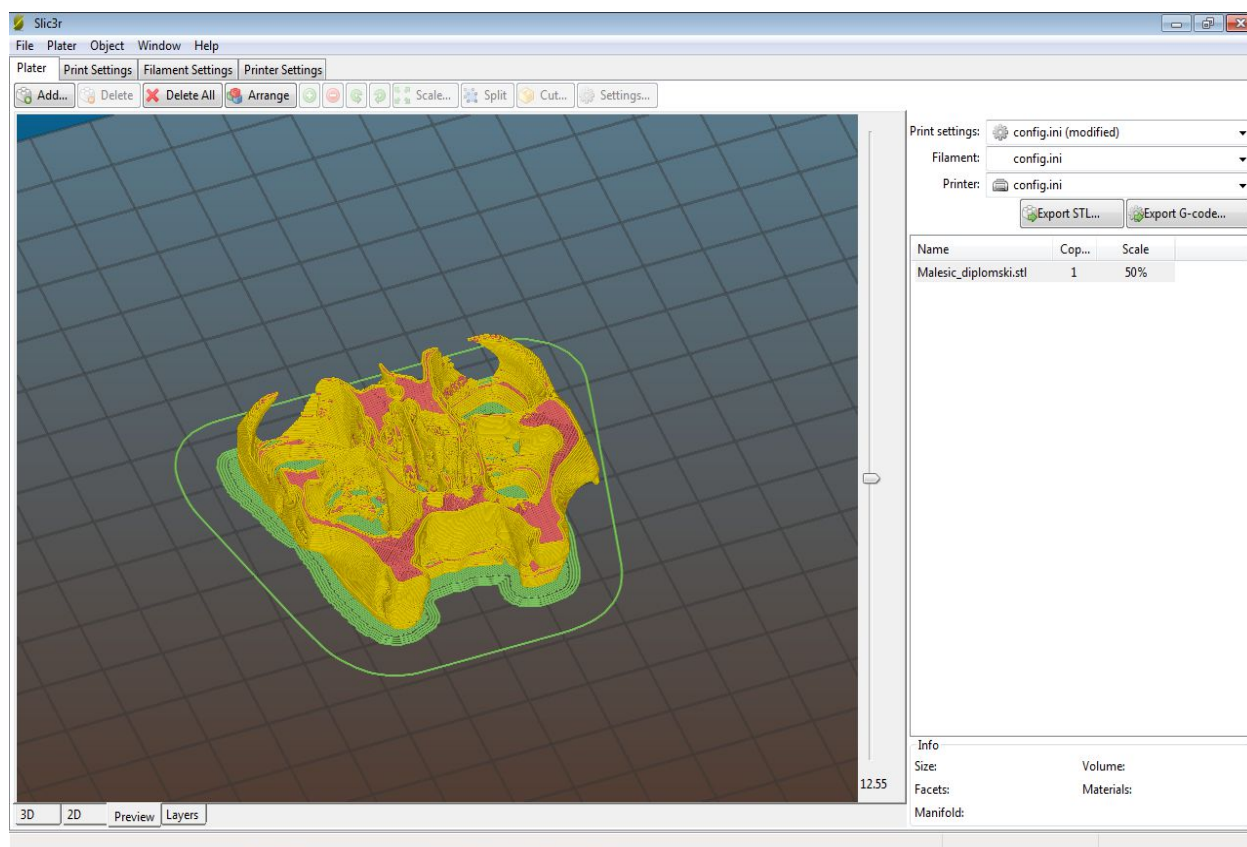
Ovisno o tehnologiji dobivanja slojeva i upotrijebljenim materijalima, koji mogu biti u krutom, tekućem i praškastom stanju, razvijeno je više postupaka aditivne proizvodnje od kojih će u daljnjem tekstu biti spomenuto modeliranje topljenim depozitima.

6.2. Modeliranje topljenim depozitima

Fused deposition modeling (FDM) ili modeliranje topljenim depozitima je aditivna tehnologija najčešće korištena za proizvodnju, izradu prototipova i 3D modela. FDM radi na aditivnom načelu ispisivanja materijala u slojevima tehnologijom 3D ispisa. Kao krajnji produkt našeg modeliranja dobili smo računalni 3D model. Taj računalni model moguće je isprintati i tako dobiti fizički, opipljivi objekt. Snažnim razvojem 3D printanja, modeli koji se printaju mogu biti vrlo identični samom računalnom modelu, i idealni su za promatranje kao prototipovi.

Tehnologiju modeliranja topljenim depozitima (engl. *Fused Deposition Modeling*- FDM) razvila je i patentirala tvrtka Stratasys početkom 1990-ih godina. Početna svrha bila je izrada konceptnog dizajna, no danas se koristi za izradu ljevačkih jezgri i dijelova za direktnu uporabu. Razvojem FDM tehnologija tijekom dva desetljeća, udio na tržištu znatno se povećao, te se po nekim izvorima procjenjuje da na ukupnom tržištu brze izrade prototipova FDM zauzima više od 50%.

Proces započinje pretvaranjem 3D CAD datoteke u STL datoteku. FDM uređaji koriste vlastiti programski paket, pomoću kojeg se manipulira importiranom STL datotekom. Nakon importiranja, na uređaju se podešavaju temperature zagrijavanja depozita, materijala potporne konstrukcije i radnog prostora. U programskom paketu *Insight*, koji koristi FDM tehnologija kod orijentacije modela najčešće se koristi položaj modela gdje se velike površine stavljaju u horizontalnu ravninu, čime se povećava stabilnost i smanjuje potrošnja materijala potporne konstrukcije.

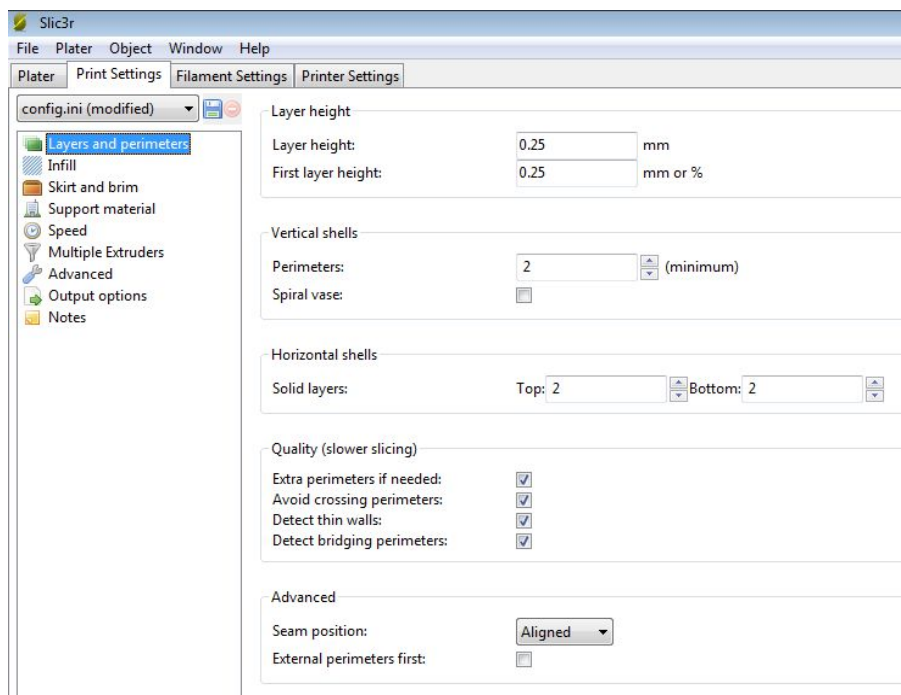


Slika 49. Simulacija ispisa modela

Prethodno navedeno je uvjet da se izbjegne kontakt bitnih detalja modela i potporne konstrukcije, kako bi se očuvala kvaliteta površine. Uređaj nudi tri opcije ispune modela: šuplji model, ispunjen model te mrežna veza između stijenki modela. Nakon toga model se sječe po z osi, te prema potrebi dodaje potporna konstrukcija.


Potporne konstrukcije se na kraju procesa izrade prototipa odstranjuju. Postoje dvije vrste potpornih konstrukcija: lomljive i topive u vodi. Lomljive konstrukcije su najčešće kod većih modela kod kojih je manja vjerojatnost uništavanja trganjem potpore. S druge strane, topive konstrukcije se koriste za potporu sitnijih dijelova koji su teško dostupni, što ujedno olakšava proces.

Za izradu mlaznice koriste se materijali koji imaju visoku toplinsku vodljivost kako bi materijal za izgradnju modela i potporne konstrukcije bio zagrijan na temperaturu iznad tališta. Mlaznice se mogu mijenjati kako bi se dobile različite širine položenog depozita. Dvije najčešće dimenzije otvora mlaznice su 0,3 mm i 0,6 mm. Mlaznica koja polaže potporni materijal ima dimenzije otvora od 0,5 - 3,8 mm.



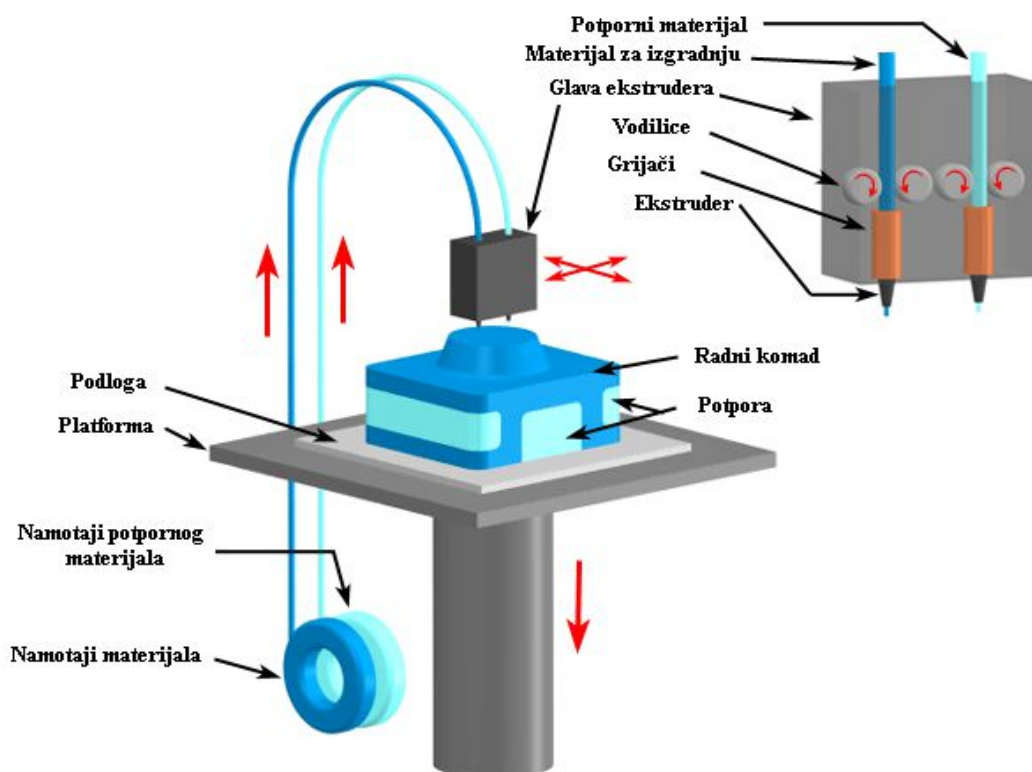
Slika 50. Postavke ispisa zadanog modela

Glava ekstrudera ima pomak po x osi dok konstrukcija na kojoj se glava nalazi ima pomak po y osi. Materijal istisnut kroz mlaznicu prati put glave i sljepljuje unaprijed zadane slojeve poprečnih presjeka modela. U jednom ciklusu može se izrađivati više komada. Nakon svakog izgrađenog sloja, platforma na kojoj se nalazi model spušta se po z osi za debljinu sloja.




Slika 51. Prikaz izrade zadanog modela na FDM uređaju

Taljenjem materijal prolazi kroz mlaznicu koja se kreće horizontalno i vertikalno po putanji izlivanja koja je definirana CAD datotekom. Model se izrađuje sloj po sloj, od dna prema vrhu. Kako bi se postigla što kvalitetnija površina, bitno je izbjeći kontakt sitnijih detalja modela i potporne konstrukcije.




Slika 52. Prikaz printanja topljenog materijala FDM uređajem [23]



Slika 53 Prikaz uređaja na kojem je izrađivan zadani model

FDM uređaji koriste kao materijal termoplastiku poboljšanih mehaničkih svojstava, što omogućava izradu funkcionalnih dijelova materijalima istog ili sličnog sastava u svrhu testiranja i daljnjih ispitivanja. Pri tome se može istaknuti ABS plastika koja postiže gotovo identičnu čvrstoću u odnosu na gotovi proizvod istog materijala. ABS (akril-nitril-butadien) je materijal dobre abrazivne i kemijske otpornosti, te dobre čvrstoće, što su svakako poželjne karakteristike kod izrade prototipova. Osim ABS-a u upotrebi je i PC (polikarbonat), kojeg odlikuju dobre mehaničke i dobra otpornost na kemikalije. Pri izradi modela u automobilskoj i zrakoplovnoj industriji se koriste ULTEM-9085, te PPSF/PPSU (polifenil sulfon). Modeli izrađeni od termoplastike mogu podnijeti temperature i do 190 °C, te su otporni na neke agresivne kemikalije. Osim materijala u standardnoj ponudi, vrše se istraživanja koja bi trebala uvesti nove materijale poput keramike i metala. [23]



Slika 54. Gotovi 3D model

7. ZAKLJUČAK

Ovim radom prikazana je široka primjena, i načini kojima se dobivaju računalni 3D modeli koji su ishodišna točka u mnogim medicinskoj dijagnostici i ishodište 3D modeliranja. Današnja medicina nezamisliva je bez sinergije različitih područja znanosti i tehnologije poput računalne industrije, 3D modeliranja, robotike i drugih. Napretkom znanosti i njezine implementacije u medicini čovječanstvo se sve više i bolje odupire raznim zdravstvenim problemima. Nekada nezamislive ideje poput umjetnih organa, implantanata i bioprintanja danas su stvarnost. Ovim radom pokazana je važnost 3D modeliranja na osnovi računalne tomografije, i principi kojim će se daljnjim razvojem računalne tehnologije i povezivanjem sa ostalim tehnologijama poput 3D tiskanja razvijati i riješavati nekada nezamisliva medicinska problematika. Danas se primjećuje produženje životnog vijeka modernog čovjeka, a s tim u vezi možemo zaključiti da je izrada medicinskih 3D modela još jedna od pretpostavki koja je neizmjenno važna za poboljšanje i produženje ljudskog života. Ne znamo što nam sutra donosi, ali možemo pretpostaviti da nas čeka svijetla budućnost koju donosi razvoj 3D modela nastalih na temelju računalne tomografije.

PRILOZI

- I. CD-R disc
- II. Tehnička dokumentacija

LITERATURA

- [1] Maričić Sven: Osnove bioinformatike, Rijeka 2011.
- [2] Maričić Sven: Optimizacija tehnoloških procesa izrade biokompatibilnih dijelova, Sveučilište u Rijeci, Rijeka, 2010.
- [3] <http://www.azramag.ba/wp-content/uploads/2014/12/nermina-beslic4.jpg>
- [4] <https://nationalmaglab.org/education/magnet-academy/learn-the-basics/stories/mri-a-guided-tour>
- [5] <http://www.healthcare.siemens.com/magnetic-resonance-imaging/0-35-to-1-5t-mri-scanner/magnetom-essenza/use>
- [6] https://hr.wikipedia.org/wiki/Magnetska_rezonancija
- [7] <http://www.glas-slavonije.hr/290423/3/U-KBC-Osijek-stigli-sofisticirani-MR-uredjaj-laseri-uredjaj-za-perimetriju-aparat-za-operaciju-straznjeg-segmenta-oka>
- [8] <http://magnetska-rezonancija.svkatarina.hr/ultrazvucna-dijagnostika-uzv-kostano-zglobnog-sustava/>
- [9] <http://www.rtk.rs/?p=34521>
- [10] <http://ultrazvucnipregledi.com/ultrazvuk-abdomena.php>
- [11] Computação Visual e Multimédia : Mestrado em Engenharia Informática
- [12] Dragan Lazarević, Milan Mišić, Bogdan Ćirković: Postojeće tehnike za segmentaciju slike, Festival kvaliteta, 2014.
- [13] <http://www.materialise.com/>
- [14] Masud Behnia, Makoto Ohta, Karkenahalli Srinivas, Toshio Nakayama: Fluid Dynamics of Blood Flow—Modelling & Simulation, University of Sydney i Tohoku University
- [15] Jiwoong Choi: Multiscale numerical analysis of airflow in CT-based subject specific breathing human lungs, University of Iowa, 2011.
- [16] Klapan Ivica: Kompjutorizirana 3D-kirurgija i tele-3D-kirurgija: Medicina novog doba
- [17] <http://www.izit.hr/usluge/3d-modeliranje-i-razvoj-proizvoda/primjena-3d-tehnologija-u-medicini/>
- [18] Mirza Mešić, Nino Malbašić, Tomislav Bradarić, Jelena Ivanković: Nanotehnologija u 3D ispisu, Fakultet elektronike i računarstva, Zagreb, siječanj 2016.
- [19] M. Šercer, M. Katalenić, D. Godec, A. Pilipović: Aditivna proizvodnja u medicini, Centar za aditivne tehnologije Fakulteta strojarstva i brodogradnje, Sveučilište u Zagrebu, 2015.
- [20] <http://pixelizam.com/5-nevjеровatnih-primjera-primjene-3d-printanja-u-medicini/>
- [21] <http://www.medical-centar.hr/proizvod/mini-torzo/>

-
- [22] Nikolina Jezidžić: Analiza parametara 3D tiska, Sveučilište u Zagrebu, Grafički fakultet, Zagreb, 2014.
- [23] Vrbanec D. *Analiza dostupnih postupaka brze izrade prototipova*, Strojarski fakultet u Slavanskom brodu Sveučilišta Josipa Jurja Strossmayera u Osijeku 2011.